IV степень (18 глаз) — частичная отслойка сетчатки (складки, дупликатуры сетчатки) различной протяженности, без захвата макулы (4а) и с захватом макулы (4б).

V степень (11 глаз) — тотальная отслойка сетчатки воронкообразного характера открытого, закрытого или полузакрытого типа.

Благоприятные исходы РН с формированием остаточных изменений I–III степени были в 103 (78%) глазах, неблагоприятные (РН IV–V степени) — в 29 (22%) глазах, из них у 3 (2%) человек IV—V степень РН сформировалась в обоих глазах. Асимметричное поражение (I–III степень РН в «лучшем» глазу / IV–V степень — в парном глазу) выявлено у 14 (11%) человек.

На момент обследования в ВКПО острота зрения широко варьировала (рис. 1): высокая острота зрения (0,6–1,0) была в 35 (26,5%) глазах, сниженная острота зрения (< 0,6) — в 97 (73,5%) глазах, из них слепота и слабовидение (0,00–0,09) — в 38 (28,8%) глазах, что свидетельствует о тяжести патологических изменений глаз у обращающихся в Центр пациентов.

Одним из факторов нарушений зрения были аномалии рефракции, которые выявлены в 100 (97%) из 103 глаз с благоприятными исходами РН I–III степени. Преобладающий вид нарушений рефракции — миопия различной степени: слабой — 17 (17%) глаз, средней — 27 (26%) глаз и высокой — 51 (50%) глаз. При остаточных изменениях на глазном дне I–II степени РН миопия носила преимущественно осевой характер, а при III–IV степени доминировал рефракционный компонент. Гиперметропия слабой и средней степени была в 5 (8%) глазах.

Основной причиной обращения за офтальмологической помощью в Центр у взрослых пациентов с РН было развитие поздних осложнений — 59,85% (79 из 132 глаз). Виды и частота осложнений рубцовой РН, развившихся у пациентов старше 18 лет, представлены в таблице.

Как видно из таблицы, спектр осложнений рубцовой РН у взрослых пациентов весьма разнообразен. Основным видом осложнений было развитие и прогрессирование периферических витреохориоретинальных дистрофий (ПВХРД) — 55,7% (44 из 79 глаз с осложнениями): решетчатой дистрофии, по типу «след улитки», изолированных разрывов сетчатки, ретиношизиса (рис. 2). Развитие этого вида осложнений произошло в 86% глаз (38 из 44 глаз) с благоприятными исходами РН 0–III степени, преимущественно в наружных отделах сетчатки на границе с аваскулярной сетчаткой, на месте или центральнее бывшего демаркационного вала (85%). Особенностями развития ПВХРД в 6 глазах с IV степенью РН были появление решетчатой дистрофии контрлатерально по отношению к локализации фиксированных складок, дупликатур сетчатки, а также формирование тракционного ретиношизиса в зоне фиксации складок, дупликатур.

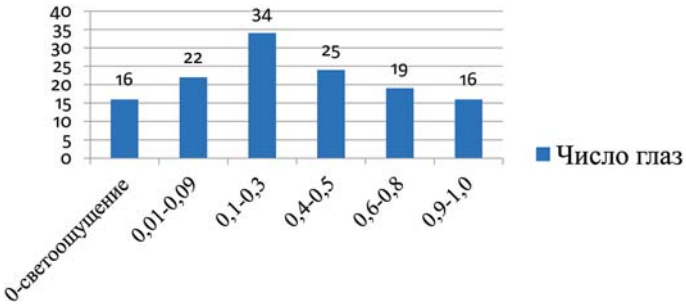

Рис. 1. Острота зрения на момент обращения

Fig. 1. Visual acuity at the time of visit. On the ordinate axis — the number of eyes

Анализ показал, что в большинстве случаев (29 глаз, 66%) развитие ПВХРД произошло в глазах с самопроизвольным регрессом РН, на границе с остаточными, персистирующими аваскулярными зонами, в остальных глазах — центральнее зоны ЛКС, проведенной в активной фазе заболевания. Во всех случаях проведена отграничительная ЛКС.

Отслойка сетчатки диагностирована в 13 (16,5%) глазах с I–IV степенью РН. При I–II степени РН отслойка сетчатки носила регматогенный характер и была следствием образования разрывов в зонах ПВХРД. Надо отметить, что особенностями регматогенной отслойки сетчатки при РН было выраженное образование преретинальных, витреоретинальных тяжей, интраретинального фиброза, сопряженного с пролиферацией. При III–IV степени РН отслойка сетчатки приобретала комбинированный, тракционно-регматогенный характер, что свидетельствовало о нарастании пролиферативного и тракционного процессов в стекловидном теле и зоне витреоретинального интерфейса. Только в 2 глазах удалось установить связь развития отслойки сетчатки с закрытой травмой глаза.

Анализ показал, что хотя в большинстве случаев на глазах с отслойкой сетчатки рефракция была миопической (68%), однако связи развития отслойки сетчатки со степенью или прогрессированием миопии мы не выявили. В 32% случаев отслойка сетчатки развилась на глазах с эмметропией и гиперметропией с малым размером переднезадней оси глаза (ПЗО) (менее 20 мм) и характеризовалась тяжелыми пролиферативными изменениями, разрывами сетчатки и выраженным тракционным компонентом. Выбор метода хирургического вмешательства зависел от площади, высоты, локализации и характера отслойки сетчатки (см. таблицу). В 3 глазах локальную отслойку сетчатки удалось отграничить ЛКС, в 3 глазах с отслойкой сетчатки без выраженного тракционного компонента и разрывами небольших размеров произведено склеральное пломбирование, в 7 глазах в связи с тяжестью процесса потребовалось комбинированное хирургическое вмешательство (витрэктомия с эндотампонадой силиконовым маслом + эписклеральное пломбирование). Во всех случаях достигнуто прилегание сетчатки. В одном глазу через 3 мес после операции, в связи с выходом и дисперсией силиконового масла в переднюю камеру, угрозой развития вторичной глаукомы и дистрофии роговицы проведено удаление силиконового масла из передней камеры.

В 2 глазах с РН III–IV степени пролиферативные процессы стали причиной развития пре- и интраретинального фиброза с усилением витреоретинальной тракции и появлением центрального ретиношизиса. Микроинвазивная витрэктомия с мембранопилингом, эндотампонадой силиконовым маслом 5 000 cSt проведена в одном случае с положительным анатомо-функциональным результатом (рис. 3). У второго пациента из-за развившихся тяжелых необратимых изменений оперативное лечение не проводилось.

В одном глазу развился увеит, потребовавший комплексного противовоспалительного лечения. В двух глазах — тяжелый экссудативный хориоретинит с образованием субретинального экссудата (коатсоподобные очаги), сосудистых мальформаций и рубеоза радужки (рис. 4). В этих случаях кроме противовоспалительного лечения проведено интравитреальное введение ингибиторов ангиогенеза и ЛКС вдоль границ экссудации и по поверхности сосудистых мальформаций.

Таблица. Виды осложнений и методы их лечения при разной степени рубцовой РН
Table. Complications of different degrees of cicatrical retinopathy of prematurity (RP)

Виды осложнений, 79 глаз Types of complications, 79 eyes	Число глаз Number of eyes	Возраст на момент развития осложнений, лет Age at the time of complications development, yrs	Степень рубцовой РН The degree of cicatrical RP	Виды лечения, число глаз Number of eyes
Периферические витреохориоретинальные дистрофии Peripheral retinal dystrophies	44 (55,7%)	18–23	I–IV	ЛКС — 44 (100%) LCR — 44 (100%)
Отслойка сетчатки Retinal detachment	13 (16,5%)	18–30	I–IV	ЛКС — 3 (23,1%) Витрэктомия с/без эндоЛКС и тампонадой витреальной полости силиконовым маслом — 7 (53,8%) Склеральное пломбирование — 3 (23,1%) LCR — 3 (23,1%) Vitrectomy with/without endo LCR and tamponade of the vitreous cavity with silicone oil — 7 (53,8%) Scleral buckling — 3 (23,1%)
Осложненная катаракта Complicated cataract	9 (11,4%)	18–35	III–V	Факоаспирация с имплантацией ИОЛ — 7 (77,8%) Без имплантации ИОЛ — 2 (22,2%) Phacoaspiration with IOL implantation — 7 (77,8%) Without IOL implantation — 2 (22,2%)
Вторичная глаукома Secondary glaucoma	3 (3,8%)	18–36	III–IV	Антиглаукомная операция с имплантаций дренажа — 1 Факоэмульсификация с имплантацией ИОЛ + Антиглаукомная операция с имплантаций дренажа — 2 Antiglaucoma surgery with drainage implantation — 1 Phacoemulsification with IOL implantation + Antiglaucoma surgery with drainage implantation — 2
Экссудативный хориоретинит, увеит и их осложнения Exudative chorioretinitis, uveitis and their complications	3 (3,8%)	8–19	IV	Противовоспалительная терапия — 1 Интравитреальное введение ингибиторов ангиогенеза и ЛКС — 2 Anti-inflammatory therapy — 1 Intravitreal angiogenesis inhibitor therapy and LCR — 2
Дистрофия и помутнение роговицы Dystrophy and corneal opacities	4 (5,1%)	18–20	V	Кератопротекторная и слезозаместительная терапия — 4 Keratoprotective and tear replacement therapy — 4
Частичный гемофтальм Partial hemophthalmos	1 (1,2%)	23	IV	Гемостатическая, рассасывающая терапия + ЛКС — 1 Hemostatic, resorption therapy + LCR — 1
Эпиретинальный фиброз, центральный ретиношизис тракционного генеза Epiretinal fibrosis, central retinoschisis of traction genesis	2 (2,5%)	19, 23	III–IV	Витрэктомия — 1 Наблюдение — 1 Vitrectomy — 1 Observation — 1

Примечание. ЛКС — лазеркоагуляция сетчатки.
Note. LCR — Laser coagulation of the retina.

Осложненная катаракта развилась в 9 (11,4%) глазах с III–V степенью РН. Начальные помутнения появились в задней капсуле хрусталика в зоне фиксации витреальных тяжей и пленок еще в возрасте 10–16 лет с последующим распространением на все слои хрусталика с включением кальцификатов (рис. 5). В 7 глазах произведена факоаспирация катаракты с имплантацией заднекамерной ИОЛ, в 2 глазах с V степенью РН, угрозой развития иридо-корнеального контакта и вторичной глаукомы — ленсэктомия без имплантации ИОЛ.

Вторичная закрытоугольная глаукома развилась в 3 глазах с III–IV степенью РН в результате стойких органических изменений переднего сегмента глаза. Надо отметить, что это осложнение у взрослых пациентов с РН возникает без существенного уменьшения глубины передней камеры, но с выраженными пролиферативными изменениями в углу передней камеры, а также при менее выраженных рубцовых изменениях структур глаза по сравнению со вторичной глаукомой у детей с РН, которая развивается в глазах с IV–V степенью РН. В 2 глазах процесс сопровождался развитием осложненной катаракты, что потребовало комбинированного хирургического вмешательства: факоэмульсификации (ФЭК) с имплантацией интраокулярной линзы (ИОЛ) в сочетании с антиглаукомной операцией с имплантацией дренажа. В одном случае проведена только антиглаукомная операция с имплантацией дренажа

Кератоконъюнктивит, выявленный в 4 глазах с V степенью РН, носил характер трофического, сформировался в результате прогрессирующего уменьшения глубины передней камеры вследствие массивного рубцевания в ретрохрусталиковом пространстве и развития иридо-корнеального контакта. Назначена кератопротекторная и слезозаместительная терапия. В одном глазу с IV степенью РН кровоизлияние из новообразованных сосудов в зоне при-

крепления витреоретинального тяжа привело к частичному гемофтальму, что потребовало рассасывающей, гемостатической терапии и ЛКС вокруг места прикрепления шварты.

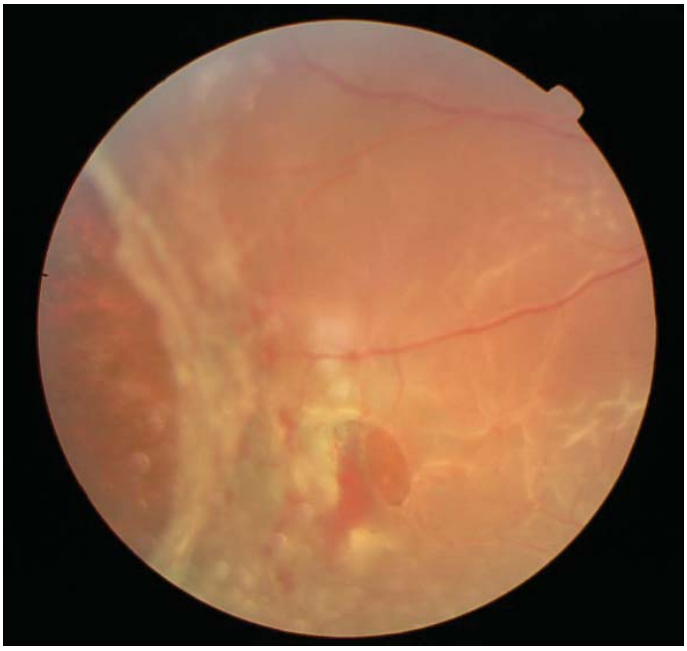

Рис. 2. Разрыв с локальной отслойкой сетчатки
Fig. 2. Tear with local retinal detachment

Следует отметить, что у одного пациента в одном глазу в процессе наблюдения могут развиваться разные виды осложнений, что требует своевременного и дифференцированного лечения (см. клинический пример).

Клинический пример. Пациент К., 1987 г. р. Родился в 32 нед гестационного возраста с массой тела 1000 г. Из представленной медицинской документации известно, что РН завершилась самопроизвольным регрессом без выраженных рубцовых остаточных изменений на глазном дне. Острота зрения в возрасте 3 лет: OD = 0,2 с коррекцией сфера -1,75 D = 0,7; OS = 0,1 с коррекцией сфера -2,5 D = 0,6. В 4 года на OD выявлена регматогенная отслойка сетчатки, прооперирован по месту жительства, сетчатка не прилегла. Острота зрения OD — светоощущение. В 6 лет на OS диагностирована субтотальная высокая отслойка сетчатки с разрывом. По месту жительства проведено хирургическое вмешательство: эписклеральное циркулярное пломбирование с выпусканием субретинальной жидкости. В послеоперационном периоде проведена транспупиллярная ЛКС вокруг разрыва. Достигнуто полное прилегание сетчатки, острота зрения OS с коррекцией сфера -3,0 D = 0,25. В 2015 г. (36 лет) на OS развилась вторичная закрытоугольная декомпенсированная глаукома, осложненная катаракта. Острота зрения снизилась до 0,02 н/к. В нашем Центре выполнено хирургическое вмешательство: ФЭК + ИОЛ + антиглаукомная операция с имплантацией дренажа. В результате операции достигнута компенсация внутриглазного давления (18 мм рт. ст.), повышение максимальной корригируемой остроты зрения до 0,15. На глазном дне выражен вал вдавления, сетчатка лежит на всем протяжении.

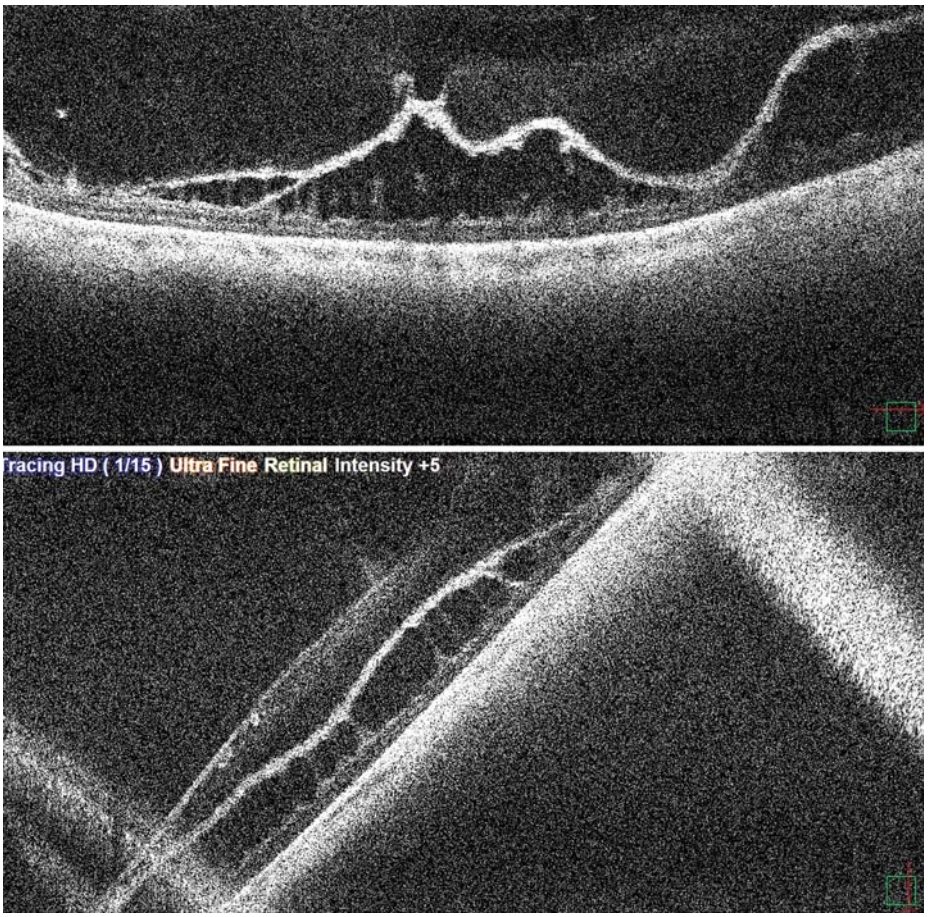

Рис. 3. Тракционный ретиношизис по данным ОКТ
Fig. 3. Traction retinoschisis according to OCT

ОБСУЖДЕНИЕ

Проблеме РН в последние десятилетия уделяется большое внимание со стороны как медицинского сообщества, так и государственных органов, что обусловлено возрастанием числа выживших, глубоконедоношенных и соматически отягощенных младенцев, и, как следствие, развитием у них тяжелых форм РН, приводящей к необратимой слепоте и слабовидению при отсутствии своевременной диагностики и лечения. Наблюдаются значительные достижения в совершенствовании протоколов выхаживания недоношенных детей, организации офтальмологической помощи недоношенным детям, которая включает скрининг и мониторинг детей группы риска, диагностику и лечение заболевания, подготовку кадров. Однако эти мероприятия направлены в основном на диагностику и лечение заболевания в активной фазе, в то время как особенности клинических проявлений, динамика патологического процесса у взрослых пациентов изучены недостаточно, что может вызывать определенные трудности у офтальмологов при обследовании данного контингента пациентов.

Нарушения зрения у пациентов с РН носят многофакторный характер и зависят не только от степени

остаточных изменений на глазном дне, но и от аномалий рефракции, сопутствующей патологии глаз, состояния зрительных нервов, высших отделов зрительного анализатора, глазодвигательных нарушений и др. [10–14]. По данным R. Kaiser и соавт. [11], только 56% взрослых пациентов имели благоприятные клинико-функциональные исходы РН. Среди обратившихся в Центр больных высокая острота зрения (0,6–1,0) определялась в 26,5%, в то время как сниженная острота зрения (< 0,6) была в 73,5% случаев, что объясняется тяжестью патологии глаз обращающихся в Центр пациентов.

Стабильное клинико-функциональное состояние на протяжении периода наблюдений с детского возраста зарегистрировано в 40,15% (53 глаза) случаев, в то время как в 59,85% (79 глаз) отмечено развитие осложнений.

Имеющиеся в литературе данные свидетельствуют о том, что осложнения могут возникнуть в рубцовой фазе РН как в раннем возрасте, так и на протяжении всей жизни пациента, причем спектр и тяжесть осложнений отличаются выраженным полиморфизмом и степенью влияния на зрительные функции и качество жизни. Различают осложнения переднего и заднего отделов глаза [15–17]. Причем к поздним осложнениям переднего отдела некоторые авторы, кроме дистрофий и помутнений роговицы, осложненной катаракты и вторичной закрытоугольной глаукомы, относят миопию высокой степени и увеличение толщины хрусталика [16]. На наш взгляд, а также по мнению других исследователей, миопия, развивающаяся у пациентов с РН, является сопутствующим заболеванием, а не осложнением РН. Дети с РН имеют укороченную аксиальную длину, более мелкую переднюю камеру, большую кривизну роговицы и толщину хрусталика. РН и лечение, индуцируя передний микрофтальм, могут лежать в основе развития закрытоугольной глаукомы во взрослом возрасте. Частота закрытоугольной глаукомы при РН составляет 1–2% [17, 18], по нашим данным — 3,8%. В связи с выраженными изменениями структур угла передней камеры и ретрохрусталикового пространства (рубцовая РН III–IV степени) во всех случаях проводилось фистулизирующее хирургическое вмешательство с имплантацией дренажа.

Частота осложненной катаракты, по данным обращаемости в наш Центр, составила 11,4%; по данным других авторов, катаракта при РН развивается в 0,97–1,9% и является следствием пролиферативных процессов в стекловидном теле при наличии фиксированных витреоретинальных тяжей, пролиферативной ткани, а также повреждающего воздействия проводимого лечения (коагуляции, интравитреального введения ингибиторов ангиогенеза, витрэктомии и др. [19, 20].

К осложнениям заднего отдела глаза при РН относят ПВХРД, регматогенную, тракционную и экссудативную отслойку сетчатки, персистирующие аваскулярные зоны сетчатки, тракционный ретиношизис, ретинальные сосудистые аномалии [21]. Некоторые авторы расценивают как осложнения уменьшение площади фовеолярной аваскулярной зоны и гипоплазию макулы [15], однако мы разделяем мнение исследователей, которые считают, что эти изменения фовеолярной зоны являются маркером недоношенности и не всегда влияют на остроту зрения [22].

Наиболее частым осложнением у наших пациентов было развитие и прогрессирование ПВХРД (55,7%) и поздних отслоек сетчатки (16,5%). По данным литературы, частота ПВХРД и отслойки сетчатки у пациентов в возрасте 14–51 года составляет от 14,6 до 39,0%. Рассматривается несколько причин развития этих осложнений. Во-первых,

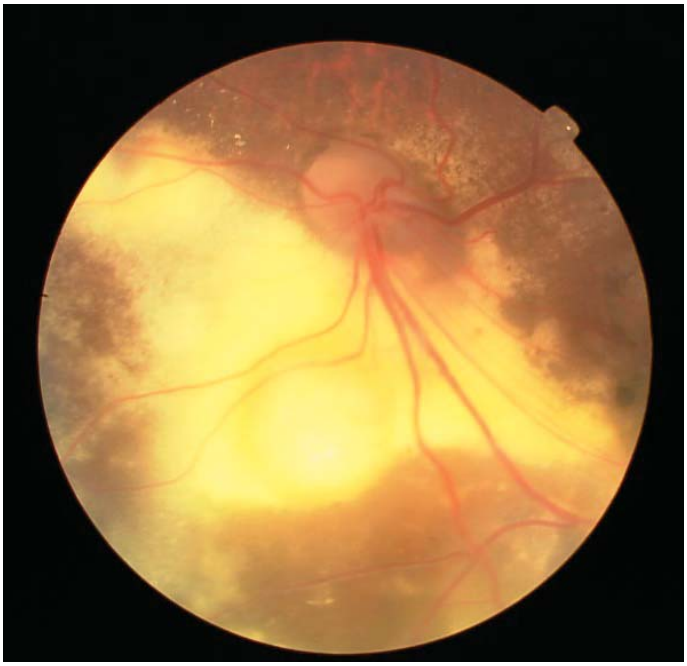

Рис. 4. Коатсоподобный хориоретинит у пациента с РН
Fig. 4. Coates-like chorioretinitis in a patient with RP

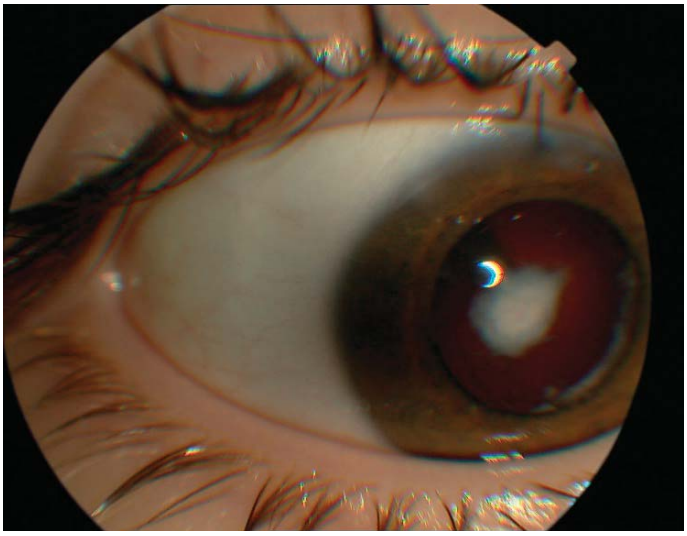

Рис. 5. Частичная осложненная катаракта у пациента с РН
Fig. 5. Partial complicated cataract in a patient with RP

разрывы и истончения сетчатки у взрослых могут возникать в результате задней отслойки стекловидного тела в зоне бывшего демаркационного вала на границе с аваскулярной сетчаткой. Рост глаза и уплотнение стекловидного тела и экстраретинальной ткани в зоне бывшего вала могут привести к развитию или усилению витреоретинальной тракции и разрывам сетчатки [11, 23–25]. В 85% зоны ПВХРД локализовались в темпоральном отделе сетчатки. Следует отметить, что у взрослых пациентов без РН 77% ПВХРД локализуются на 11–13- и на 5–7-часовых меридианах [26]. Во-вторых, персистирующие аваскулярные зоны, остающиеся в результате самопроизвольного регресса РН или после интравитреального введения ингибиторов ангиогенеза в активной фазе заболевания, по мнению многих авторов, являются источником ишемических стимулов и риском

развития ПВХРД и отслойки сетчатки. Широко обсуждается вопрос о необходимости проведения лазерной коагуляции аваскулярной сетчатки как второго этапа лечения активной РН после интравитреального введения ингибиторов ангиогенеза даже при отсутствии признаков прогрессирования патологического процесса, а также с профилактической целью при наличии персистирующих аваскулярных зон в отдаленном периоде [27–30]. Следует отметить, что достоверной взаимосвязи развития ПВХРД с прогрессированием миопии и ростом глаза на нашем материале и по данным других исследователей не выявлено.

Экссудативная отслойка сетчатки очень редкое осложнение РН. Патогенез не изучен. Ее развитие возникает, как правило, в третьей декаде жизни, сопровождается тракцией сетчатки, телеангиоэктазиями, вазопролиферативными опухолями. Не исключается связь экссудативных изменений с персистирующими аваскулярными зонами [15, 31]. Мы наблюдали двух пациентов с IV степенью РН, у которых кроме появления экссудативных хориоретинальных очагов с телеангиоэктазиями, интра- и преретинальными кровоизлияниями (коатсоподобные очаги) наблюдалась субретинальная неоваскуляризация и рубеоз радужки, что потребовало проведения интравитреального введения ингибиторов ангиогенеза и ЛКС.

ЗАКЛЮЧЕНИЕ

Все пациенты, перенесшие РН в неонатальном возрасте, независимо от того, произошел ли самопроизвольный регресс заболевания или проводилось лечение (ЛКС, интравитреальное введение ингибиторов ангиогенеза, микрохирургические вмешательства), должны пожизненно и регулярно наблюдаться у офтальмолога. Необходимо проводить тщательное комплексное обследование переднего и заднего отделов глаза с целью раннего выявления и своевременного лечения поздних осложнений. Вопрос о необходимости и сроках ЛКС остаточных или персистирующих аваскулярных зон с целью профилактики поздних осложнений требует дальнейшего изучения и обсуждения.

Литература/References

1. Нероев В.В., Катаргина Л.А., Коголева Л.В. Профилактика слепоты и слабовидения у детей с ретинопатией недоношенных. *Вопросы современной педиатрии*. 2015; 14 (2): 265–70. [Neroev V.V., Katargina L.A., Kogoleva L.V. Prevention of blindness and visual impairment in children with retinopathy of prematurity. *Issues of modern pediatrics*. 2015; 14 (2): 265–70 (In Russ.].
2. Early Treatment for Retinopathy of Prematurity Cooperative Group; Good WV, Hardy RJ, Dobson V, et al. Final visual acuity results in the early treatment for retinopathy of prematurity study. *Arch Ophthalmol*. 2010 Jun; 128 (6): 663–71. doi: 10.1001/archophthalmol.2010.72
3. Pétursdóttir D, Holmström G, Larsson E. Visual function is reduced in young adults formerly born prematurely: a population-based study. *Br J Ophthalmol*. 2020 Apr; 104 (4): 541–6. doi: 10.1136/bjophthalmol-2019-314429
4. Катаргина Л.А., Коголева Л.В., Белова М.В., Тарасенков А.О. Поздние витреоретинальные осложнения ретинопатии недоношенных: диагностика и тактика лечения. *Офтальмохирургия*. 2018; 1: 31–6. [Katargina L.A., Kogoleva L.V., Belova M.V., Tarasenkov A.O. The late-onset vitreoretinal complications of retinopathy of prematurity: diagnosis and treatment. *Fyodorov journal of ophthalmic surgery*. 2018; 1: 31–6 (In Russ.]. https://ophthalmosurgery.ru/index.php/ophthalmosurgery/article/view/200
5. Коголева Л.В., Катаргина Л.А., Арестова Н.Н., Мазанова Е.В., Судовская Т.В. Поздние осложнения при неблагоприятных исходах ретинопатии недоношенных. *Российская педиатрическая офтальмология*. 2018; 13 (4): 158–62. [Kogoleva L.V., Katargina L.A., Arestova N.N., Mazanova E.V., Sudovskaya T.V. Late complications with unfavorable outcomes of retinopathy of prematurity. *Russian pediatric ophthalmology*. 2018; 13 (4): 158–62 (In Russ.].
6. Palmer EA, Hardy RJ, Dobson V, et al.; Cryotherapy for Retinopathy of Prematurity Cooperative Group. 15-year outcomes following threshold retinopathy of prematurity: final results from the multicenter trial of cryotherapy for retinopathy of prematurity. *Arch Ophthalmol*. 2005 Mar; 123 (3): 311–8. doi: 10.1001/archopht.123.3.311
7. Tufail A, Singh AJ, Haynes RJ, et al. Late onset vitreoretinal complications of regressed retinopathy of prematurity. *Br J Ophthalmol*. 2004 Feb; 88 (2): 243–6. doi: 10.1136/bjo.2003.022962
8. Geloneck MM, Chuang AZ, Clark WL, et al; BEAT-ROP Cooperative Group. Refractive outcomes following bevacizumab monotherapy compared with conventional laser treatment: a randomized clinical trial. *JAMA Ophthalmol*. 2014 Nov; 132 (11): 1327–33. doi: 10.1001/jamaophthalmol.2014.2772
9. Коголева Л.В., Катаргина Л.А., Судовская Т.В., Круглова Т.Б., Бобровская Ю.А. Результаты длительного наблюдения глубоконедоношенных детей с ретинопатией. *Вестник офтальмологии*. 2020; 136 (5): 39–45. [Kogoleva L.V., Katargina L.A., Sudovskaya T.V., Kruglova T.B., Bobrovskaya Yu.A. Results of long-term observation of extremely premature babies with retinopathy. *Vestnik oftal'mologii*. 2020; 136 (5): 39–45 (In Russ.)]. https://doi.org/10.17116/oftalma202013605139
10. Bradford JD, These MT. Management of advanced retinopathy of prematurity in the older patient. *Ophthalmology*. 1991 Jul; 98 (7): 1105–8. doi: 10.1016/s0161-6420(91)32170-5
11. Kaiser RS, Fenton GL, Tasman W, Trese MT. Adult retinopathy of prematurity; retinal complications from cataract surgery *Am J Ophthalmol*. 2008 Apr; 145 (4): 729–35. doi: 10.1016/j.ajo.2007.11.007
12. Uner OE, Rao P, Hubbard GB III. Reactivation of retinopathy of prematurity in adults and adolescents. *Ophthalmol Retina*. 2020 Jul; 4 (7): 720–7. doi: 10.1016/j.oret.2020.02.001
13. Hsu HT, Yu-Chuan Kang E, Blair MP, et al. Late vitreoretinal complications of regressed retinopathy of prematurity: Retinal break, vitreous hemorrhage, and retinal detachment. *Ophthalmol Retina*. 2023 Jan; 7 (1): 72–80. doi: 10.1016/j.oret.2022.07.005
14. Chang E, Rao P. Adult retinopathy of prematurity: treatment implications, long term sequelae, and management. *Curr Opin Ophthalmol*. 2021 Sep 1; 32 (5): 489–93. doi: 10.1097/ICU.0000000000000787
15. Özdemir HB, Özdek S. Late sequelae of retinopathy of prematurity in adolescence and adulthood. *Saudi J Ophthalmol*. 2022 Oct 14; 36 (3): 270–7. doi: 10.4103/sjopt.sjopt_276_21
16. Robinson J, Cheung AY, Nudleman E, et al. Ocular hypertension in adults with a history of prematurity. *Ophthalmol Retina*. 2018 Jun; 2 (6): 629–35. doi: 10.1016/j.oret.2017.10.005
17. Acar DE, Acar U, Zuhal OT, et al. Effects of diode laser photocoagulation treatment on ocular biometric parameters in premature infants with ROP. *Int J Ophthalmol*. 2021 Feb 18; 14 (2): 277–82. doi: 10.18240/ijo.2021.02.15
18. Chang SHL, Lee YS, Wu SC, et al. Anterior chamber angle and anterior segment structure of eyes in children with early stages of retinopathy of prematurity. *Am J Ophthalmol*. 2017 Jul; 179: 46–54. doi: 10.1016/j.ajo.2017.04.010
19. Ezisi CN, Kekunnaya R, Jalali S, et al. Cataract surgery in children with retinopathy of prematurity (ROP): surgical outcomes. *Br J Ophthalmol*. 2017 Aug; 101 (8): 1128–31. doi: 10.1136/bjophthalmol-2016-309392
20. Terry TL. Extreme prematurity and fibroblastic overgrowth of persistent vascular sheath behind each crystalline lens: I. Preliminary report. *Am J Ophthalmol*. 2018 Aug;192:XXVIII. doi: 10.1016/j.ajo.2018.05.024
21. Takeyama M, Iwaki M, Zako M. Recurrent vitreous hemorrhage associated with regressed retinopathy of prematurity in a 47-year-old patient: a case report. *J Med Case Rep*. 2014 Jun 10; 8: 183. doi: 10.1186/1752-1947-8-183
22. Mintz-Hittner HA, Knight-Nanan DM, Satriano DR, Kretzer FL. A small foveal avascular zone may be an historic mark of prematurity. *Ophthalmology*. 1999 Jul; 106 (7): 1409–13. doi: 10.1016/S0161-6420(99)00732-0
23. Smith BT, Tasman WS. Retinopathy of prematurity: late complications in the baby boomer generation (1946–1964). *Trans Am Ophthalmol Soc*. 2005; 103: 225–34; discussion 234-6. PMID: 17057805.
24. Terasaki H, Hirose T. Late-onset retinal detachment associated with regressed retinopathy of prematurity. *Jpn J Ophthalmol*. 2003 Sep-Oct; 47 (5): 492–7. doi: 10.1016/s0021-5155(03)00088-1
25. Tarafdar S, Obi EE, Murdoch JR. Avulsed retinal vessels accompanying posterior vitreous detachment: a late complication of retinopathy of prematurity. *Eye (Lond)*. 2011 Aug; 25 (8): 1097–8. doi: 10.1038/eye.2011.86
26. Морхай М.В., Марченко Л.Н., Морхай В.М. Профилактическая лазеркоагуляция при изменениях периферических отделов сетчатки. *Офтальмология. Восточная Европа*. 2011; 4 (11): 85–92. [Morkhai M.V., Marchenko L.N., Morkhai V.M. Preventive laser coagulation with changes in the peripheral parts of the retina. *Ophthalmology. Eastern Europe*. 2011; 4 (11): 85–92 (In Russ.)].

27. Garcia Gonzalez JM, Snyder L, Blair M, et al. Prophylactic peripheral laser and fluorescein angiography after bevacizumab for retinopathy of prematurity. *Retina*. 2018 Apr; 38 (4): 764–72. doi: 10.1097/IAE.0000000000001581
28. Lepore D, Quinn GE, Molle F, et al. Follow-up to age 4 years of treatment of type 1 ROP intravitreal bevacizumab injection versus laser: Fluorescein angiographic findings. *Ophthalmology*. 2018 Feb; 125 (2): 218–26. doi: 10.1016/j.ophtha.2017.08.005
29. Al-Taie R, Simkin SK, Douçet E, Dai S. Persistent avascular retina in infants with a history of type 2 retinopathy of prematurity: To treat or not to treat? *J Pediatr Ophthalmol Strabismus*. 2019 Jul 1; 56 (4): 222–8. doi: 10.3928/01913913-20190501-01
30. Mehta S, Hubbard 3-rd GB. Delayed recurrent neovascularization and persistent avascular retina following intravitreal bevacizumab for retinopathy of prematurity. *Retin Cases Brief Rep*. 2013 Summer; 7 (3): 206–9. doi: 10.1097/ICB.0b013e318285238e
31. Brown MM, Brown GC, Duker J.S, et al. Exudative retinopathy of adults: a late sequelae of retinopathy of prematurity. *Int Ophthalmol*. 1994–1995; 18 (5): 281–5. doi: 10.1007/BF00917831

Вклад авторов в работу: Л.В. Коголева — концепция и дизайн исследования, написание и научное редактирование статьи; Г.Ю. Захарова — написание и техническое редактирование статьи, оформление библиографии; Н.В. Пак — анализ литературы, написание и редактирование статьи; Д.С. Беляев — сбор данных, техническое редактирование; Е.Н. Егорова — сбор данных, написание и техническое редактирование статьи; М.В. Белова — концепция и дизайн исследования, редактирование; Н.Ш. Кокоева — сбор и статистическая обработка данных, написание текста.

Authors' contribution: L.V. Kogoleva — research concept and design, writing and scientific editing of the article; G.Yu. Zakharova — writing and technical editing of the article, finalization of references; N.V. Pak — literature analysis, writing and editing of the article; D.S. Belyaev — data collection, technical editing of the article; E.N. Egorova — data collection, writing and technical editing of the article; M.V. Belova — concept and design of the study, editing of the article; N.Sh. Kokoeva — clinical data collection and statistical processing, writing of the article.

Поступила: 02.12.2024. Переработана: 31.01.2025. Принята к печати: 05.02.2025
Originally received: 02.12.2024. Final revision: 31.01.2025. Accepted: 05.02.2025

ИНФОРМАЦИЯ ОБ АВТОРАХ/INFORMATION ABOUT THE AUTHORS

ФГБУ «НМИЦ глазных болезней им. Гельмгольца» Минздрава России, ул. Садовая-Черногрязская, д. 14/19, Москва, 105062, Россия
Людмила Викторовна Коголева — д-р мед. наук, заведующая детским консультативно-поликлиническим отделением, ORCID 0000-0002-2768-04443
Галина Юрьевна Захарова — канд. мед. наук, ведущий научный сотрудник отдела патологии сетчатки и зрительного нерва
Наталья Владимировна Пак — канд. мед. наук, заведующая взрослым консультативно-поликлиническим отделением, ORCID 0009-0005-0946-4105
Дмитрий Сергеевич Беляев — врач-офтальмолог взрослого консультативно-поликлинического отделения, ORCID 0009-0006-27336470
Елена Николаевна Егорова — врач-офтальмолог взрослого консультативно-поликлинического отделения, ORCID 0009-0006-6977-8293
Мария Викторовна Белова — канд. мед. наук, врач-офтальмолог офтальмологического отделения детской хирургии, ORCID0000-0001-6465-2313
Нина Шотаевна Кокоева — врач-офтальмолог детского консультативно-поликлинического отделения, ORCID 0000-0003-2927-4446

Для контактов: Нина Шотаевна Кокоева, ninoofta@mail.ru

Helmholtz National Medical Research Center of Eye Diseases, 14/19, Sadovaya-Chernogryazskaya St., Moscow, 105062, Russia
Lyudmila V. Kogoleva — Dr. of Med. Sci., head of children's consultating outpatient department, ORCID 0000-0002-2768-0443
Galina Yu. Zakharova — Cand. of Med. Sci., leading researcher of retinal and optic nerve pathology department
Natalia V. Pak — Cand. of Med. Sci., head of adult consultating outpatient department, ORCID 0009-0005-0946-4105
Dmitry S. Belyaev — ophthalmologist of adult consultating outpatient department, ORCID 0009-0006-27336470
Elena N. Egorova — ophthalmologist of adult consultating outpatient department, ORCID 0009-0006-6977-8293
Maria V. Belova — Cand. of Med Sci., ophthalmologist of pediatric surgery department, ORCID0000-0001-6465-2313
Nina S. Kokoeva — ophthalmologist of children's consultating outpatient department ORCID 0000-0003-2927-4446

For contacts: Nina Sh. Kokoeva, ninoofta@mail.ru