



<https://doi.org/10.21516/2072-0076-2026-19-1-73-78>

Особенности клиники и лечения первичной и вторичной глаукомы у военнослужащих — участников современного военного конфликта

А.Н. Куликов, И.Л. Симакова

ФГБВОУ ВПО «Военно-медицинская академия им. С.М. Кирова» Министерства обороны России, ул. Боткинская, д. 21, Санкт-Петербург, 194044, Россия

Цель работы — изучить особенности этиопатогенеза и клинического течения первичной и вторичной глаукомы у военнослужащих — участников современного военного конфликта (СВК). **Материал и методы.** Проанализированы истории болезни 18 пациентов — военнослужащих, участвовавших в СВК и проходивших обследование и лечение в клинике офтальмологии Военно-медицинской академии в период с 2022 по 2024 г. с подозрением на глаукому или с глаукомой, установленной до начала СВК. Во всех случаях диагноз «глаукома» подтверждали или впервые устанавливали на основе международных стандартов — по данным методов структурно-функциональной оценки диска зрительного нерва. **Результаты.** Из 18 пациентов 4 военнослужащих (5 глаз) в возрасте 48 ± 6 лет имели первичную открытоугольную глаукому, установленную задолго до прибытия на поле военных действий, однако из-за нарушения режима местной гипотензивной терапии у троих из них наблюдалось прогрессирование заболевания. У 13 пациентов (13 глаз) в возрасте 27 ± 4 лет была диагностирована вторичная посттравматическая глаукома, которая развилась вследствие сочетанного поражения органа зрения при минно-взрывной травме в сроки от 5 до 15 мес. Только у одного пациента диагностирована вторичная посттравматическая офтальмогипертензия. В большинстве случаев (61%) не удалось достигнуть компенсации офтальмотонуса, несмотря на максимальный режим местной гипотензивной терапии, в связи с чем были выполнены различные оперативные вмешательства с положительным эффектом. В остальных случаях (39%) компенсации внутриглазного давления и стабилизации глаукомного процесса удалось достигнуть благодаря подбору индивидуального режима местной гипотензивной терапии. **Заключение.** Современные боевые действия, безусловно, способствуют росту удельного веса посттравматической глаукомы. С целью профилактики травмы органа зрения и, соответственно, вторичной посттравматической глаукомы необходимо использование противоосколочных или тактических очков в ходе активного ведения боевых действий.

Ключевые слова: посттравматическая глаукома; травма органа зрения; посттравматическая офтальмогипертензия; первичная глаукома; вторичная глаукома

Конфликт интересов: отсутствует.

Прозрачность финансовой деятельности: никто из авторов не имеет финансовой заинтересованности в представленных материалах или методах.

Для цитирования: Куликов А.Н., Симакова И.Л. Особенности клиники и лечения первичной и вторичной глаукомы у военнослужащих — участников современного военного конфликта. Российский офтальмологический журнал. 2026; 19 (1): 73-8. <https://doi.org/10.21516/2072-0076-2026-19-1-73-78>

Features of the clinical picture and treatment of primary and secondary glaucoma in military personnel — participants in a modern military conflict

Alexey N. Kulikov, Irina L. Simakova✉

S.M. Kirov Military Medical Academy, 21, Botkinskaya St., Saint Petersburg, 194044, Russia
irina.l.simakova@gmail.com

Purpose of the study was to investigate the etiopathogenesis and clinical course of primary and secondary glaucoma in military personnel participating in a modern military conflict (MMC). **Material and methods.** We analyzed the medical records of 18 patients — military personnel who participated in MMCs and underwent examination and treatment at the department of ophthalmology of the Military Medical Academy from 2022 to 2024 with suspected glaucoma or with glaucoma diagnosed before the onset of MMC. In all cases, the diagnosis of glaucoma was confirmed or established for the first time based on international standards — according to the methods of structural and functional assessment of the optic nerve head. **Results.** Of the 18 patients, 4 servicemen (5 eyes) aged 48 ± 6 years had primary open-angle glaucoma diagnosed long before arrival at the theater of military operations. However, due to violation of the local hypotensive therapy regimen, three of them experienced disease progression. Thirteen patients (13 eyes) aged 27 ± 4 years were diagnosed with secondary post-traumatic glaucoma, which developed because of combined damage to the organ of vision due to mine-blast trauma within a period of 5 to 15 months. Secondary post-traumatic ocular hypertension was diagnosed in only one patient. In most cases (61%), it was not possible to achieve compensation of ophthalmotonus, despite the maximum regimen of local hypotensive therapy, therefore, various surgical interventions were performed with a positive effect. In the remaining cases (39%), compensation of intraocular pressure and stabilization of the glaucoma process were achieved through the selection of an individual regimen of local hypotensive therapy. **Conclusion.** Modern military operations undoubtedly contribute to the increase in the proportion of post-traumatic glaucoma. To prevent injury to the organ of vision and, accordingly, secondary post-traumatic glaucoma, it is necessary to use anti-fragmentation or tactical glasses during active combat operations.

Keywords: post-traumatic glaucoma; eye injury; post-traumatic ocular hypertension; primary open-angle glaucoma; secondary glaucoma

Conflict of interests: there is no conflict of interests.

Financial disclosure: no author has a financial or property interest in any material or method mentioned.

For citation: Kulikov A.N., Simakova I.L. Features of the clinical picture and treatment of primary and secondary glaucoma in military personnel — participants in a modern military conflict. Russian ophthalmological journal. 2026; 19 (1): 73-8 (In Russ.). <https://doi.org/10.21516/2072-0076-2026-19-1-73-78>

Несмотря на значительные успехи в лечении больных глаукомой, это заболевание по-прежнему является одной из главных причин слабости зрения и необратимой слепоты во всем мире, занимая в нашей стране первое место. В РФ к 2020 г. распространенность первичной инвалидности вследствие глаукомы выросла почти в 9 раз, с 0,04 до 0,35 на 1000 взрослого населения. Поскольку в мирное время среди клинических форм глаукомы преобладает первичная открытоугольная глаукома (ПОУГ), то и у большей части инвалидов по зрению вследствие глаукомы (в 81 % всех случаев) диагностирована именно ПОУГ [1].

Доля вторичной, в том числе посттравматической, глаукомы среди всех пациентов с глаукомой значительно варьирует, что определяется прежде всего отличием статистических выборок различных популяционных исследований. Поэтому на вторичную глаукому, по данным разных авторов, приходится 20–40 %. В мирное время больные вторичной посттравматической глаукомой составляют около 6,2 % среди стационарных пациентов с травматической патологией [2, 3]. В ближайший период после травмы глаза посттравматическая глаукома выявляется в 12–33 % случаев, а в отдаленные сроки — уже в 27–50 %. По данным разных авторов, слепота от вторичной глаукомы составляет от 17 до 35–38 %. Наряду со слепотой, при этом заболевании отмечается высокий процент энуклеаций [4–7].

В отличие от первичной глаукомы, вторичной, в том числе посттравматической, глаукомой заболевают преимущественно трудоспособные люди, занятые в различных сферах производства, что придает этой проблеме особую социальную значимость. Военнослужащие в мирное время и тем более во время боевых действий имеют высокую вероятность получения травмы органа зрения, которая может осложниться развитием посттравматической офтальмогипертензии, особенности этиопатогенеза которой в большинстве случаев обуславливают достаточно быстрое развитие глаукомной оптической нейропатии, т. е. посттравматической глаукомы.

ЦЕЛЬ работы — изучить особенности этиопатогенеза и клинического течения первичной и вторичной глаукомы у участников современного военного конфликта (СВК).

МАТЕРИАЛ И МЕТОДЫ

Исследование проведено на базе кафедры офтальмологии им. профессора В.В. Волкова Военно-медицинской академии им. С.М. Кирова. Проанализированы истории болезни 18 пациентов из числа военнослужащих, поступивших с поля военных действий СВК и проходивших обследование и последующее лечение в период с 2022 по 2024 г., у которых была диагностирована как первичная, так и вторичная глау-

кома, а также офтальмогипертензия. За указанный период глаукома выявлена у 17 военнослужащих, проходивших стационарное лечение. Все пациенты прошли стандартное офтальмологическое обследование, включавшее визометрию, авторефрактометрию, биомикроскопию, офтальмоскопию, а также измерение внутриглазного давления (ВГД) по Маклакову, сферопериметрию, а при высоких зрительных функциях — компьютерную периметрию с использованием анализатора поля зрения Humphrey Visual Field Analyzer II (HFA II, пороговая стратегия «24-2») 745i (Германия — США). Морфометрическая оценка диска зрительного нерва и слоя нервных волокон сетчатки проводилась по данным оптической когерентной томографии (ОСТ RTVue-100 XR Avanti, США) и гейдельбергской ретинальной томографии (HRT3, Германия).

РЕЗУЛЬТАТЫ

Анализ историй болезни показал, что в большинстве случаев (13 пациентов, 13 глаз) по клинической форме глаукома была вторичной посттравматической. Только в одном случае (1 пациент, 1 глаз) диагностирована посттравматическая офтальмогипертензия. Глаукома была первичной открытоугольной всего у 4 пациентов (5 глаз). При выявлении некомпенсированного уровня ВГД проводился медикаментозный подбор режима местной гипотензивной терапии. В случае неэффективности данной терапии выполнялось хирургическое лечение. Объем оперативного вмешательства выбирался в зависимости от стадии заболевания, уровня ВГД и характера посттравматических и послеоперационных изменений глазного яблока, если таковые имелись.

Первичная глаукома у всех четырех пациентов в возрасте старше 40 лет (44, 51, 55 и 43 года) была открытоугольной, что соответствует возрастной категории развития этой клинической формы первичной глаукомы. Согласно анамнезу заболевания, глаукома была диагностирована задолго до участия в боевых действиях: в двух случаях — за 3 года, в одном случае — за 4 года и в другом — за 6 лет. Во всех 4 случаях глаукома впервые установлена в развитой и далеко зашедшей стадиях, что соответствует статистике по РФ, согласно которой первичная открытоугольная глаукома выявляется в 40–80 % случаев в продвинутых стадиях заболевания [1]. У трех из этих больных глаукома была диагностирована только на одном глазу, что соответствует особенности начала развития этого двустороннего заболевания, когда парный глаз болеет позже, иногда много лет спустя после дебюта глаукомы. У одного больного глаукома была диагностирована на обоих глазах, причем тоже в развитой и далеко зашедшей стадии. Только в одном из 4 случаев отмечен отягощенный по глаукоме семейный анамнез (отец болен глаукомой), что является серьезным фактором риска для развития этой глазной патологии.

Двум больным по месту жительства после выявления глаукомы достаточно быстро была выполнена антиглаукомная операция, а именно синустрабекулэктомия при развитой стадии глаукомы и эксплантодренирование (с применением шунтирующего клапана Ahmed) при далеко зашедшей стадии глаукомы. В 3 из 4, т. е. в большинстве случаев режим местной гипотензивной терапии во время проведения боевых действий военнослужащими нарушался, и рекомендованные противоглаукомные капли в виде двух препаратов, как правило, комбинированного лекарственного средства (бринзоламид 1 % + тимолол 0,5 %; бримонидин 0,2 % + тимолол 0,5 % и дорзоламид 2 % + тимолол 0,5 %) и препарата из группы аналогов простагландинов (тафлупрост 0,015 %), со слов самих пациентов, закапывались в больной глаз нерегулярно.

В связи с частыми нарушениями гипотензивного режима течение офтальмогипертензивной формы открытоугольной глаукомы (по В.В. Волкову [8]) в этих 3 случаях привело к достаточно быстрому прогрессированию заболевания. В одном случае глаукома из развитой перешла в далеко зашедшую стадию, однако уровень ВГД в нашей клинике удалось компенсировать консервативно с помощью подбора комбинации противоглаукомных капель (бринзоламид 1 % + тимолол 0,5 % и тафлупрост 0,015 %). В двух других случаях из далеко зашедшей глаукома перешла в терминальную стадию с развитием амавроза, в одном случае уровень офтальмотонуса был нормализован инстилляциями комбинированного лекарственного препарата (бримонидин 0,2 % + тимолол 0,5 %), а в другом — выполнением хирургической антиглаукомной операции — лазерной транссклеральной циклодеструкции. По результатам анализа историй болезни только у одного из поступивших в клинику академии участников боевых действий отмечена стабилизация глаукомного процесса, а именно у пациента с двусторонней глаукомой, соблюдавшего гипотензивный режим, потому что были возможности его соблюдать (табл. 1).

Из таблицы 1 видно, что во всех 13 случаях посттравматической глаукомы уровень офтальмотонуса удалось нормализовать. Большинство пациентов (8 глаз) в связи с высоким уровнем ВГД (от 33 до 49 мм рт. ст.), несмотря на максимальный капельный гипотензивный режим, было предложено оперативное лечение. Следует отметить, что оперативное лечение посттравматической глаукомы выполняли, как правило, после, но в части случаев и в процессе выполнения комплекса оперативных вмешательств по реконструкции поврежденных структур глазного яблока. Поскольку в 4 глазах острота зрения из-за последствий тяжелой травмы была понижена до амавроза (1 глаз) и до светоощущения (3 глаза), то в первом случае выполнили эвисцерацию с имплантацией вкладыша из политетрафторэтилена, а в остальных 3 случаях с гипотензивной целью выполнили лазерную транссклеральную циклодеструкцию. Следует отметить, что всем пациентам после лазерной операции из-за недостаточного гипотензивного эффекта было рекомендовано продолжить инстилляцию гипотензивных капель.

В 2 глазах выполнили полостную операцию: в одном — реконструкцию передней камеры и имплантацию шунтирующего клапана Ahmed, а в другом — удаление дислоцированного хрусталика, устранение грыжи стекловидного тела с последующей имплантацией интраокулярной линзы с подшиванием по методу планцевой фиксации. В обоих случаях получили хороший гипотензивный эффект. В остальных двух глазах (из 8 глаз, подвергшихся оперативному лечению) с «силиконовой глаукомой», в которых показаний для дальнейшей тампонады силиконовым маслом стекловидной камеры не было, масло было выведено, что также способствовало нормализации ВГД.

В 5 глазах с посттравматической глаукомой и уровнем офтальмотонуса в пределах 27–39 мм рт. ст. ВГД удалось компенсировать до 19–22 мм рт. ст. консервативно, с помощью индивидуального подбора гипотензивного режима, включавшего, как правило, сочетание противоглаукомных лекарственных средств из разных фармакологических групп в виде капель. Во всех случаях использовали комбинированный препарат (бринзоламид 1 % + тимолол 0,5 % или дорзоламид 2 % + тимолол 0,5 %) и монопрепарат, чаще из группы простагландинов или симпатомиметиков.

Только в одном из 13 случаев со вторичной посттравматической глаукомой острота зрения с 0,01 при поступлении повысилась до 1,0 с коррекцией при выписке. В оставшихся

Таблица 1. Вид лечения и его результаты у пациентов с глаукомой и офтальмогипертензией
Table 1. Type of treatment and its results in patients with glaucoma and ocular hypertension

Диагноз, количество глаз Diagnosis, number of eyes	Острота зрения при поступлении Visual acuity upon admission	ВГД при поступлении, мм рт. ст. IOP upon admission, mm Hg	Лечение Treatment			Острота зрения при выписке Visual acuity upon discharge	ВГД при выписке, мм рт. ст. IOP upon discharge, mm Hg
			консерва- тивное conservative	хирурги- ческое surgical	лазерное laser		
Первичная открыто- угольная глаукома, 5 глаз Primary open-angle glaucoma, 5 eyes	0–1,0 2 глаза с амаврозом 2 eyes with amaurosis	18–37	+ 4 глаза 4 eyes	–	+ 1 глаз 1 eye	0–1,0	18–25
Вторичная посттравма- тическая глаукома, 13 глаз Secondary post-traumatic glaucoma, 13 eyes	0–0,1	27–49	+ 5 глаз 5 eyes	+ 5 глаз 5 eyes	+ 3 глаза 3 eyes	0–0,1 Только в одном случае с 0,01 до 1,0 с корр. Only in 1 case from 0.01 to 1.0 with correction	17–24
Вторичная посттравма- тическая офтальмо- гипертензия, 1 глаз Secondary post-traumatic ocular hypertension, 1 eye	0,08	27 (на другом глазу 17) (on the other eye 17)	+			0,08	18

12 случаях острота зрения, прежде всего из-за последствий тяжелой травмы глаза, при выписке, к сожалению, сохранилась в диапазоне 0–0,1 (см. табл. 1).

ОБСУЖДЕНИЕ

С целью ранней диагностики как первичной, так и вторичной глаукомы в период диспансеризации в соответствии с Постановлением Правительства РФ от 4 июля 2013 г. № 565 и Руководством по диспансеризации военнослужащих в ВС РФ всем военнослужащим, проходящим военную службу по контракту, 2-й возрастной группы (старше 36 лет и до 40 лет) один раз в 2 года, а военнослужащим 3-й и 4-й возрастных групп (после 40 лет) один раз в год измеряется ВГД. У военнослужащих с установленной глаукомой уровень ВГД следует контролировать один раз в 3 мес.

Патогенез посттравматической глаукомы, которая у всех 13 пациентов по клинической форме была офтальмогипертензивной, объясняет, как, впрочем, патогенез любой иной клинической формы глаукомы, концепция профессора В.В. Волкова (2008) о патогенезе глаукомы, ключевым фактором которой является нарушение градиента между ВГД и тканеликворным давлением в оболочках зрительного нерва на уровне решетчатой пластинки склеры [8]. Градиент давлений при посттравматической глаукоме нарушается вследствие, как правило, значительного повышения уровня ВГД из-за ухудшения оттока водянистой влаги по причине нарушения анатомической целостности и взаимоотношения структур, прежде всего переднего сегмента глазного яблока. Нарушение градиента давлений приводит к возникновению прогиба решетчатой пластинки склеры и развитию дистрофии и атрофии зрительных нервных волокон, проходящих через ее деформированные отверстия. В итоге развивается специфическая атрофия диска зрительного нерва, получившая название «глаукомная оптическая нейропатия», которая является визитной карточкой любой клинической формы глаукомы. Нарушение градиента давлений может объяснить достаточно быстрый переход посттравматической офтальмогипертензии с высоким уровнем ВГД в посттравматическую глаукому. В связи

с этим за указанный выше период наблюдения был только один случай посттравматической офтальмогипертензии. В этом единственном случае уровень ВГД повысился после ряда витреоретинальных операций по поводу проникающего склерального ранения с внутриглазным инородным телом, осложнившегося развитием эндофтальмита и отслойки сетчатки, что вызвало необходимость в длительной силиконовой тампонаде стекловидной камеры. К счастью, в данном случае уровень офтальмотонуса не превышал 26–27 мм рт. ст., поэтому его удалось понизить до 18 мм рт. ст. консервативно, инстилляциями комбинированного препарата (дорзоламид 2% + тимолол 0,5%).

В период с 1998 по 1999 г. на нашей кафедре была выполнена инициативная НИР на тему «Совершенствование технологии оперативного лечения посттравматической (в том числе после боевой травмы) вторичной глаукомы у военнослужащих», шифр «Глаукома». В клинике офтальмологии Военно-медицинской академии с 1990 по 1998 г. по поводу посттравматической глаукомы на лечение находились 69 больных (69 глаз), из них 56 мужчин и 13 женщин. При анализе историй болезни этих пациентов оказалось, что характер травмы глаза, приведшей впоследствии к развитию посттравматической глаукомы, был разнообразным. Однако ведущее значение в качестве этиологических факторов имели проникающие ранения глазного яблока (30,4%); тяжелые ожоги глазного яблока (28,9%); полостная глазная операция, проходившая с осложнениями (21,7%), а также средней тяжести и тяжелая контузия глазного яблока (19,0%).

Особенностями ведения современных боевых действий являются переход от вооруженных конфликтов низкой интенсивности к превалированию крупномасштабного театра военных действий, проведение длительных позиционных окопных боев, поэтому ведущую роль приобретает минно-взрывная травма, при которой в качестве поражающих факторов превалируют механо-термические поражения. В связи с этим представляет интерес оценка особенностей этиопатогенеза, клинического течения вторичной посттравматической глаукомы у военнослужащих, являвшихся участниками современных боевых действий.

Таблица 2. Этиология посттравматической глаукомы у участников СВК
Table 2. The etiology of post-traumatic glaucoma in participants of modern military conflict

Проникающее ранение глазного яблока с внутриглазным инородным телом / множественными внутриглазными инородными телами Penetrating injury of the eye with intraocular foreign body / with multiple intraocular foreign bodies	Тяжелая контузия глазного яблока Severe contusion of the eye	Проникающее ранение глазного яблока без внутриглазного инородного тела Penetrating injury of the eye without intraocular foreign body	Послеоперационная силиконовая эндотампонада стекловидной камеры Postoperative silicone tamponade of the vitreous chamber
1 глаз / 4 глаза 1 eye / 4 eyes	4 глаза 4 eyes	2 глаза 2 eyes	2 глаза 2 eyes

Как отмечалось выше, большинство (76 %) пациентов с глаукомой, проходивших стационарное лечение в клинике офтальмологии академии с 01.2022 по 01.2024, составили больные посттравматической глаукомой. В настоящее время не существует четкого общепринятого понятия посттравматической глаукомы, помимо того, что она относится ко вторичной глаукоме. Учитывая современное понятие травмы, мы считаем, что посттравматическая глаукома может быть вызвана не только механическим, включая операционное, повреждением, но и любым поражающим фактором (термическим, химическим, радиационным, СВЧ-полем), приведшим к нарушению структуры и функций органа зрения с последующим развитием глаукомы.

Проведенный анализ историй болезни 13 пациентов с посттравматической глаукомой показал, что в большинстве случаев (75 %) травма была минно-взрывная и поражение органа зрения имело сочетанный характер. Распределение пострадавших глаз по виду травмы глазного яблока, осложнившейся развитием посттравматической глаукомы, представлено в таблице 2. По результатам выполненного анализа историй болезни оказалось, что вид травмы глаза, приведшей впоследствии к развитию посттравматической глаукомы, разнообразен. Как видно из таблицы 2, в качестве причин лидируют проникающие ранения глазного яблока с наличием внутриглазных инородных тел (38,5 %), причем с преобладанием множественных внутриглазных инородных тел, и тяжелая контузия глазного яблока (30,7 %) вследствие

минно-взрывной травмы. На 3-м месте по частоте оказались проникающие ранения глазного яблока без внутриглазного инородного тела (15,4 %) и послеоперационная, так называемая «силиконовая глаукома» (15,4 %). «Силиконовая глаукома» возникает в части случаев вследствие длительной тампонады стекловидной камеры силиконовым маслом после витреоретинальных операций по поводу отслойки сетчатки, в том числе и травматической этиологии, осложнившейся пролиферативной витреоретинопатией.

В качестве клинического случая приводим историю болезни пациента М. 42 лет, который поступил в клинику офтальмологии академии с диагнозом «вторичная посттравматическая (факотопическая) IV стадии b под тимололом глаукома, травматическая катаракта, подвывих хрусталика II степени, посттравматическая отслойка сетчатки после тяжелой контузии правого глаза». При поступлении острота зрения правого глаза равнялась движению руки у лица, цвета глаз не различал, аутоофтальмоскопия и механофосфены отрицательные во всех квадрантах; ВГД по Маклакову — 31 мм рт. ст. (рисунок, А), на глазном дне — тотальная экскавация диска зрительного нерва. Острота зрения левого глаза 1,0, ВГД по Маклакову — 17 мм рт. ст. Пациенту выполнено оперативное вмешательство на правом глазу — лентивитректоми с имплантацией интраокулярной линзы с подшиванием, расправление сетчатки заменителями стекловидного тела. После операции острота зрения правого глаза повысилась до 0,06, ВГД понизилось до 18–19 мм рт. ст. (рисунок, Б).

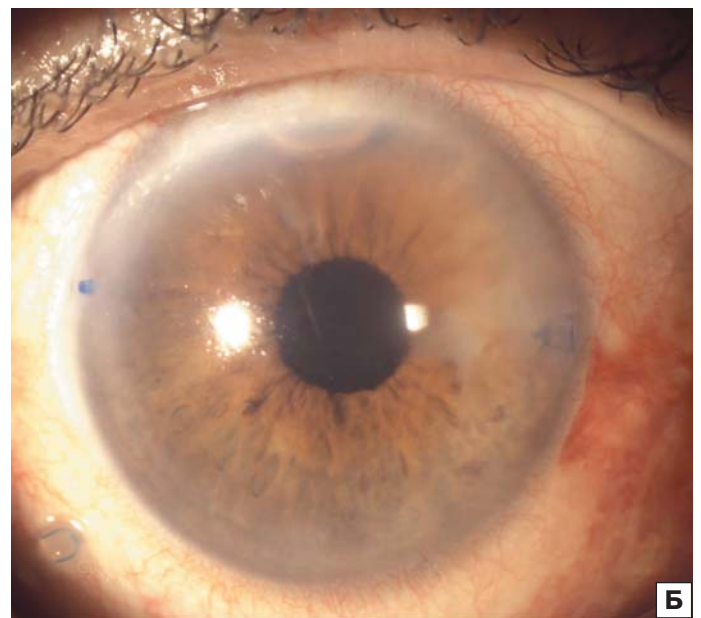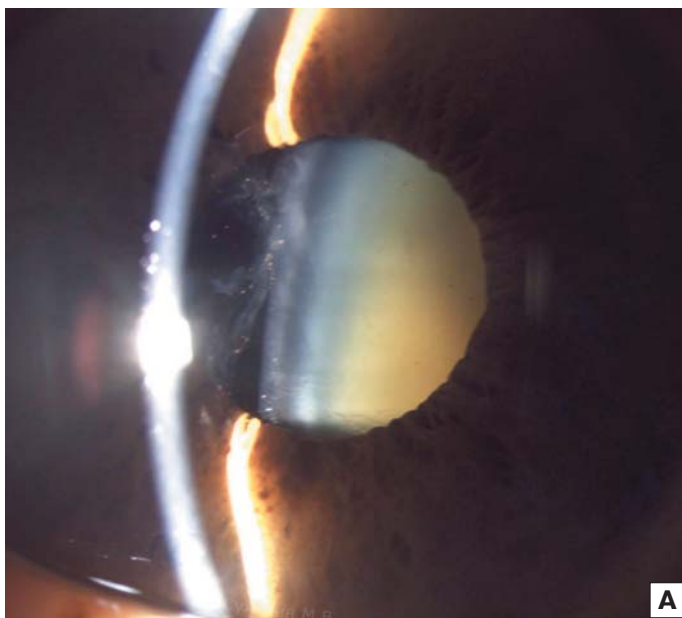


Рисунок. Правый глаз пациента М. до (А) и после (Б) операции
Figure. Patient M.'s right eye before (A) and after (B) surgery

ЗАКЛЮЧЕНИЕ

Проблема посттравматической глаукомы остается по-прежнему актуальной, особенно при проведении современных боевых действий, которые, безусловно, способствуют росту ее удельного веса среди всех других клинических разновидностей вторичной глаукомы. Сложность ранней диагностики, недостаточная эффективность консервативной терапии, снижение достигнутого результата в отдаленные сроки после лазерного и хирургического лечения этого грозного по последствиям для зрительных функций заболевания диктуют необходимость его профилактики. Главной профилактикой посттравматической глаукомы является в первую очередь профилактика травмы органа зрения. В связи с этим необходимо регулярное использование военнослужащими противоосколочных или тактических очков в ходе активного ведения боевых действий. Если же травма органа зрения произошла, то для предотвращения последующего развития глаукомного процесса на травмированном глазу крайне важной является грамотная адекватная хирургическая обработка травмированного глаза с последующим соблюдением всех рекомендаций по многоэтапному лечению, таких как, например, своевременное выведение силиконового масла из стекловидной камеры глаза при тампонаде.

Мы считаем, что при наличии у военнослужащих, убывающих на линию боевого соприкосновения, в анамнезе глаукомы, в том числе первичной, требующей регулярной инстилляций гипотензивных капель, и находящихся под диспансерным динамическим наблюдением, врачу подразделения необходимо проводить с ними профилактическую беседу о соблюдении капельного режима с возможностью их обеспечения необходимыми гипотензивными препаратами в каплях путем формирования соответствующих заявок с последующим получением лекарств по линии медицинского снабжения.

С учетом короткого послеоперационного периода и быстрой реабилитации после проведения лазерного хирургического лечения с гипотензивной целью до отправки в район ведения боевых действий возможно направление таких пациентов в офтальмологический стационар для выполнения селективной лазерной трабекулопластики, что может позволить обойтись без применения гипотензивных капель.

Кроме того, необходимо совершенствовать методы ранней диагностики глаукомы, ориентированные на исследование состояния диска зрительного нерва, поля зрения, особенно центрального, разрабатывать новые эффективные оперативные способы лечения посттравматической глаукомы, которые будут способствовать сохранению зрения у пациентов на долгие годы.

Литература/References

1. Клинические рекомендации «Глаукома первичная открытоугольная — 2024», утверждены Минздравом РФ. [Clinical Guidelines “Primary open angle glaucoma” 2024, approved by the Ministry of Health of the Russian Federation (In Russ.)]. https://docs.google.com/document/d/1MHCusq0Th9ptCmgSvq4O_Ugv8Wg2w0t8/edit
2. Курбанова Н.Ф. Посттравматическая глаукома. *Глаукома*. 2004; 3: 15–20. [Kurbanova N.F. Post-traumatic glaucoma. *Glaucoma*. 2004; 3: 15–20 (In Russ.)].
3. Егоров Е.А., Ботабекова Т.К., Веселовская З.Ф. Клиника глаукомы. Международное руководство по глаукоме. Том 2. Издательство: Москва; 2016: 162–70. [Egorov E.A., Botabekova T.K., Veselovskaya Z.F. Glaucoma Clinic. International Guide to Glaucoma. V. 2. Publisher: Moscow; 2016: 162–70 (In Russ.)].
4. Гундорова Р.А., Нероев В.В., Кашников В.В. Травмы глаза. Издательство: ГЭОТАР-Медиа, Москва; 2014. [Gundorova R.A., Neroyev V.V., Kashnikov V.V. Eye injuries. Publisher: GEOTAR-Media, Moscow; 2014 (In Russ.)].
5. Алексеев И.Б., Бабаева А.А. Клинико-функциональные аспекты патогенеза вторичной посттравматической глаукомы. *РМЖ «Клиническая офтальмология»*. 2004; 5 (2): 58–9. [Alekseyev I.B., Babayeva A.A. Clinical and functional aspects of the pathogenesis of secondary post-traumatic glaucoma. *Russian journal of clinical ophthalmology*. 2004; 5 (2): 58–9 (In Russ.)].
6. Ченцова О.Б., Харченко Л.Н., Усова Л.А. Вторичная глаукома. Клиника, диагностика, лечение: учебное пособие. Москва: МОНИКИ им. М.Ф. Владимирского; 2014. [Chentsova O.B., Kharchenko L.N., Usova L.A. Secondary glaucoma. Clinical presentation, diagnostics, and treatment: a study guide. Moscow: M.F. Vladimirovsky MONIKI; 2014 (In Russ.)].
7. Соболев Н.П., Тепловодская В.В., Соболева М.А., Судакова Е.П. Вторичная посттравматическая аниридная глаукома: патогенез и методы лечения. *РМЖ. Клиническая офтальмология*. 2021; 21 (4): 235–40. [Sobolev N.P., Teplovodskaya V.V., Soboleva M.A., Sudakova E.P. Secondary traumatic aniridic glaucoma: pathogenesis and treatment modalities. *Russian Journal of Clinical Ophthalmology*. 2021; 21 (4): 235–40 (In Russ.)]. doi: 10.32364/2311-7729-2021-21-4-235-240
8. Волков В.В. Глаукома открытоугольная. Издательство «МИА-МЕД»; 2008. [Volkov V.V. Open angle glaucoma. Publisher MIA-MED; 2008 (In Russ.)].

Вклад авторов в работу: А.Н. Куликов — окончательное одобрение статьи для опубликования; И.Л. Симакова — концепция и дизайн работы, сбор и анализ данных, написание статьи.

Author's contribution: A.N. Kulikov — final approval of the article for publication; I.L. Simakova — concept and design of the study, data collection and analysis, writing of the article.

Поступила: 27.03.2025. Переработана: 10.04.2025. Принята к печати: 12.04.2025

Originally received: 27.03.2025. Final revision: 10.04.2025. Accepted: 12.04.2025

ИНФОРМАЦИЯ ОБ АВТОРАХ/INFORMATION ABOUT THE AUTHORS

ФГБВОУ ВПО «Военно-медицинская академия им. С.М. Кирова» Министрства обороны России, ул. Боткинская, д. 21, Санкт-Петербург, 194044, Россия

Алексей Николаевич Куликов — д-р мед. наук, профессор, начальник кафедры офтальмологии им. В.В. Волкова, ORCID 0000-0002-5274-6993

Ирина Леонидовна Симакова — д-р мед. наук, доцент, профессор кафедры офтальмологии им. В.В. Волкова, ORCID 0000-0001-8389-0421

Для контактов: Ирина Леонидовна Симакова,
irina.l.simakova@gmail.com

S.M. Kirov Military Medical Academy, 21, Botkinskaya St., Saint Petersburg, 194044, Russia

Alexey N. Kulikov — Dr. of Med. Sci., professor, head of chair of ophthalmology, ORCID 0000-0002-5274-6993

Irina L. Simakova — Dr. of Med. Sci., associate professor, professor of chair of ophthalmology, ORCID 0000-0001-8389-0421

For contacts: Irina L. Simakova,
irina.l.simakova@gmail.com