Оценка толщины хориоидеи и других анатомо-оптических параметров глаза в ранние сроки после ортокератологической коррекции миопии

С.В. Милаш — научный сотрудник отдела патологии рефракции, бинокулярного зрения и офтальмоэргономики
Е.П. Тарутта — д-р мед. наук, профессор, начальник отдела патологии рефракции, бинокулярного зрения и офтальмоэргономики
М.В. Епишина — канд. мед. наук, врач отдела патологии рефракции, бинокулярного зрения и офтальмоэргономики
Г.А. Маркосян — д-р мед. наук, ведущий научный сотрудник отдела патологии рефракции, бинокулярного зрения и офтальмоэргономики
К.А. Рамазанова — канд. мед. наук, заведующая отделением ультразвуковой диагностики

ФГБУ «Московский НИИ глазных болезней им. Гельмгольца» Минздрава России, 105062, Москва, ул. Садовая-Черногрязская, д. 14/19

***Цель** работы — оценка субфовеолярной толщины хориоидеи (ТХ) и других анатомо-оптических параметров глаза в ранние сроки после ортокератологической коррекции миопии. **Материал и методы.** Исследование проведено на 40 глазах 20 пациентов (этнических европейцев, Caucasian) с миопией средней степени. Основную группу составили 10 детей в возрасте 11,00 ± 2,26 года с миопией -4,50 ± 1,03 дптр, которые были обследованы до и через 3 нед после коррекции ортокератологическими линзами (ОК-линзами) ESA-DL (Dr Lens Tehno, Россия). Контрольную группу составили 10 пациентов (20 глаз) в возрасте 11,60 ± 1,17 года с миопией -3,84 ± 1,12 дптр, использующие в качестве коррекции монофокальные очки. Исследование ТХ проводили на оптическом когерентном томографе (ОКТ) RS-3000 Advance (Nidek, Япония), передне-задней оси глаза (ПЗО), периферической длины глаза (ПДГ), глубины передней камеры (ГПК) — на оптическом биометре IOL Master 500 (Carl Zeiss, Германия), центральной толщины роговицы (ЦТР), толщины эпителия (ТЭ) и толщины стромы (ТС) роговицы — на ОКТ Avanti Rtvue XR (Optovue, США). **Результаты.** Через 3 нед ношения ОК-линз субфовеолярная ТХ увеличилась на 24,25 ± 19,00 мкм по сравнению с изменениями в группе контроля ($p < 0,001$). В основной группе выявлена заметная отрицательная корреляция изменений ПЗО и ТХ ($r = -0,48$), а также снижение ЦТР (на 14,60 ± 2,54 мкм). Основной вклад в достоверное изменение ЦТР под действием ОК-линз внес эпителий, толщина которого изменилась на 12,70 ± 1,58 мкм (22,6 %) по сравнению с исходными данными ($p < 0,001$) и изменением в группе контроля ($p < 0,001$). Корреляция уменьшения ПЗО с уменьшением ЦТР оказалась слабой: $r = 0,16$. ГПК, ПДГ и ТС достоверно не изменились ($p > 0,05$). **Заключение.** В ранние сроки после ОК-коррекции субфовеолярная ТХ увеличивается. При контроле роста глаза у пациентов с ночными линзами нужно учитывать влияние сосудистой оболочки на результаты измерения ПЗО глаза.*

Ключевые слова: миопия, ортокератология, эпителий роговицы, дефокус, периферическая длина глаза, хориоидея, толщина хориоидеи.

Для цитирования: Милаш С.В., Тарутта Е.П., Епишина М.В., Маркосян Г.А., Рамазанова К.А. Оценка толщины хориоидеи и других анатомо-оптических параметров глаза в ранние сроки после ортокератологической коррекции миопии. Российский офтальмологический журнал. 2019; 12 (1): 26-33. doi: 10.21516/2072-0076-2019-12-1-26-33

© С.В. Милаш, Е.П. Тарутта, М.В. Епишина и др.
ФГБУ «Московский НИИ глазных болезней им. Гельмгольца» Минздрава России

В последнее время показана немаловажная роль сосудистой оболочки в процессе рефрактогенеза, заключающаяся в оптически ориентированном изменении толщины хориоидеи (ТХ) и высвобождении факторов роста, являющихся частью каскада сигналов от сетчатки к склере [1, 2]. Это убедительно продемонстрировано на многочисленных экспериментальных моделях — животных с ленс-индуцированным дефокусом [3–6]. Глаза молодых животных различных видов компенсаторно реагировали на знак расфокусировки с помощью двух механизмов: путем изменения ТХ и ремоделирования склерального матрикса. Изменение ТХ предшествовало изменению роста глаза. Миопический дефокус вызывал утолщение хориоидеи уже в первые минуты наведения дефокуса и замедление роста глаза при долгосрочном воздействии. Гиперметропический дефокус, наоборот, вызывал истончение хориоидеи в раннем периоде и ускорял рост глаза [7]. Подобный компенсаторный (с целью уменьшения расфокусировки изображения на сетчатке) механизм изменения ТХ в сторону фокальной плоскости впервые был продемонстрирован J. Wallman и соавт. [5, 8] в эксперименте на цыплятах и многими называется «хориоидальной аккомодацией».

Аналогичные эксперименты с наведением дефокуса различного знака с помощью очков и контактных линз были проведены и у людей, в том числе у детей, но в гораздо меньшем объеме [9–11]. Изменения хориоидеи и аксиальной длины глаза носили противоположный характер. Миопическая дефокусировка у людей вызывала увеличение ТХ и укорочение передне-задней оси (ПЗО) глаза, а гиперметропическая дефокусировка уменьшала ТХ и увеличивала ПЗО. R. Chakraborty и соавт. [12, 13] продемонстрировали, что индукция монокулярной миопической и гиперметропической дефокусировки способна нарушать суточные ритмы изменения осевой длины и ТХ глаз человека по амплитуде и по времени.

В клинической практике значительный миопический периферический дефокус проще всего создать с помощью ортокератологической (ОК) коррекции посредством изменения профиля роговицы [14]. Именно дефокусу отводят главную роль в процессе торможения роста глаза у детей с прогрессирующей близорукостью на фоне коррекции ночными линзами [15]. В исследованиях разных авторов показано преимущество ОК-линз в профилактике прогрессирования миопии по сравнению с группой контроля в монофокальных очках или контактных линзах [16–18]. В литературе имеются 3 работы, целью которых было изучение в динамике изменение ТХ у детей, пользующихся ОК-линзами, с противоположными выводами. D. Gardner и соавт. [19] не обнаружили долгосрочных изменений ТХ в течение 9 мес использования ОК-линз у детей с близорукостью слабой и средней степени, несмотря на наличие значительного периферического миопического дефокуса. Напротив, в двух последующих исследованиях у китайских детей было показано увеличение ТХ на фоне использования ОК-линз по сравнению с группой контроля, носившей монофокальные очки [20, 21].

ЦЕЛЬЮ нашей работы явилась оценка ТХ, ПЗО, периферической длины глаза (ПДГ), центральной толщины роговицы (ЦТР), толщины эпителия (ТЭ), толщины стромы (ТС) роговицы и глубины передней камеры (ГПК) у детей (этнических европейцев) до и в ранние сроки после ОК-коррекции.

МАТЕРИАЛ И МЕТОДЫ

Исследование проведено у 20 пациентов (40 глаз) с миопией средней степени. Основную группу составили 10 пациентов в возрасте 11,00 ± 2,26 года с миопией -4,5 ± 1,03 дптр, которые были обследованы до и через 3 нед после коррекции ОК-линзами ESA-DL (Dr Lens Tehno, Russia). Пациенты носили линзы каждую ночь во время сна, не менее 8 ч. Исследования ТХ и других анатомо-оптических параметров глаза проводились именно в этот срок наблюдения (3 нед), так как именно этот период является средним сроком подбора ночных линз. Контрольную группу составили 10 пациентов (20 глаз) в возрасте 11,60 ± 1,17 года с миопией -3,84 ± 1,12 дптр, использующих в качестве коррекции монофокальные очки. В основной и контрольной группе все дети были этническими европейцами (Caucasian).

Всем пациентам проводили исследование ТХ, ПЗО, ПДГ, ГПК, ЦТР, ТЭ и ТС роговицы.

Толщину сосудистой оболочки измеряли на спектральном оптическом когерентном томографе (ОКТ) RS-3000 Advance (Nidek, Япония) (рис. 1). Исследования проводились строго с 10:00 до 11:00 утра и до применения мидриатиков для исключения влияния на результаты измерения суточных

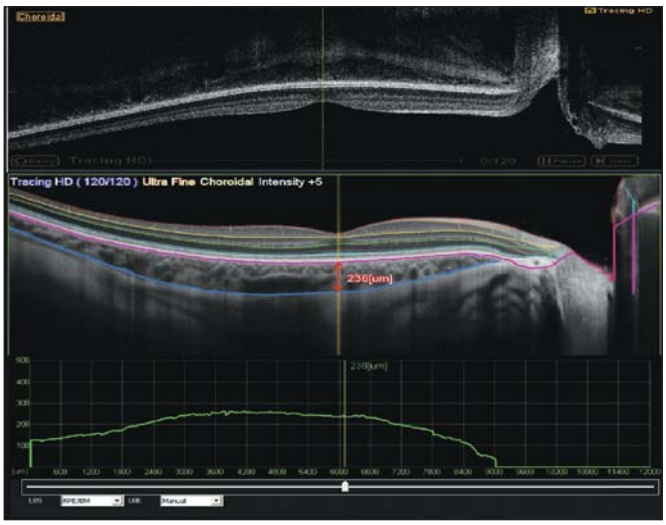

Рис. 1. Измерение толщины хориоидеи.
Fig. 1. Measurement of choroidal thickness.

(циркадных) ритмов изменения ТХ и фармакологических агентов, соответственно [12, 13, 22]. Изображения были получены с использованием протокола сканирования Macula line в режиме Choroidal (т. е. перевернутое изображение с фокусом на хориосклеральный интерфейс) с настройками Ultrafine (получение изображений высокого разрешения за счет скорости сканирования) — 120 усредненных сканов. Далее автоматически определялась внутренняя граница сосудистой оболочки и пигментного эпителия сетчатки (ПЭС) (граница между ПЭС и мембраной Бруха). Наружная граница определялась мануально с использованием программного обеспечения прибора, с получением профиля ТХ в исследуемой зоне. Субфовеолярная ТХ (мкм) измерялась мануально как длина перпендикуляра между комплексом ПЭС/мембрана Бруха и внутренним краем склеры (хориосклеральный интерфейс).

ПЗО, ПДГ и ГПК измерялись с помощью частично когерентной интерферометрии на оптическом биометре IOL Master 500 (Carl Zeiss, Германия). ПЗО измерялась от передней поверхности (эпителия) роговицы до ПЭС. ГПК измерялась от передней поверхности (эпителия) роговицы до передней поверхности хрусталика. Методика измерения ПДГ описана нами в работе [23].

ЦТР, центральную ТЭ и центральную ТС автоматически измеряли с помощью спектрального ОКТ Avanti Rtvue XR (Optovue Inc., Fremont, CA, США), скорость сканирования — 70 000/А-сканов в секунду, длина волны — 840 ± 10 нм. Для исследования использовали роговичный адаптер (corneal lens adapter).

Статистическая обработка данных выполнена на персональном компьютере с использованием приложения Microsoft Excel и пакета статистического анализа Biostatistics 6.0 for Windows (Statsoft Inc., USA).

РЕЗУЛЬТАТЫ И ОБСУЖДЕНИЕ

Мы провели динамическое (продольное) контролируемое исследование анатомо-оптических параметров глаз в ранние сроки после коррекции ОК-линзами (таблица).

В основной группе в 100 % глаз ПЗО укоротилась на 0,02–0,12 мм, в среднем на 0,08 ± 0,03 мм. В группе контроля ПЗО в среднем увеличилась на 0,02 ± 0,05 мм: в 45 % глаз увеличилась, в 20 % стала короче и в 35 % не изменилась. Тенденция к увеличению ПЗО в контрольной группе может быть связана с возможной прогрессией миопии у части пациентов. При сравнении изменений ПЗО в двух группах получена достоверная разница ($p < 0,001$). В работе Z. Chen и соавт. [20] через 3 нед ОК-коррекции

Таблица. Динамика анатомо-оптических параметров до и через 3 нед ОК-коррекции
Table 1. The dynamics of anatomical and optical parameters before and after 3 weeks of correction by orthokeratologic lenses

Параметр Parameter	ТХ, мкм Choroid thickness, μm		ПЗО, мм AL, mm		ГПК, мм ACD, mm		ЦТР, мкм CCT, μm		ТЭ в центре, мкм Central epithelial thickness, μm		ТС в центре, мкм Central stromal thickness, μm	
	основная группа main group	группа контроля control group	основная группа main group	группа контроля control group	основная группа main group	группа контроля control group	основная группа main group	группа контроля control group	основная группа main group	группа контроля control group	основная группа main group	группа контроля control group
До подбора ОК-линз Before OC-lens fitting	263,35 ± 47,00	280,5 ± 38,0	25,16 ± 0,70	24,54 ± 0,74	3,84 ± 0,21	3,59 ± 0,21	539,20 ± 42,99	544,40 ± 15,51	56,20 ± 3,75	54,10 ± 2,26	483,70 ± 43,26	490,3 ± 14,9
Через 3 нед после подбора ОК-линз 3 weeks after OC-lens fitting	287,6 ± 48,0	278,9 ± 36,0	25,08 ± 0,70	24,56 ± 0,80	3,82 ± 0,22	3,58 ± 0,20	524,60 ± 43,34	545,1 ± 15,5	43,5 ± 2,9	55,20 ± 2,18	481,80 ± 43,21	489,9 ± 13,7
Разница Difference	24,25 ± 19,00	-1,6 ± 7,0	-0,08 ± 0,03	0,02 ± 0,05	-0,02 ± 0,05	-0,01 ± 0,03	14,60 ± 2,54	0,70 ± 2,61	-12,70 ± 1,58	1,10 ± 1,26	-1,90 ± 2,38	-0,4 ± 2,6
Статистическая значимость (p) различий основной и контрольной группы Statistical significance (p) when comparing the difference in the main and control group	0,001		0,001		0,45		0,001		0,001		0,0646	

похожая тенденция к уменьшению осевой длины наблюдалась в 49 % глаз (19/39) и в 32 % глаз — в группе контроля (12/38). Уменьшение аксиальной длины глаза у детей в начале ношения ОК-линз ранее было отмечено H. Swarbrick и соавт. [24], которые связывали это с уменьшением толщины роговицы в центре в сочетании с увеличением толщины сосудистой оболочки.

Данные исследования ПДГ в динамике у пациентов на фоне ОК-коррекции представлены на рисунке 2. Во всех исследуемых точках в 15 и 30 градусах к виску (T) и к носу (N) от центра ПДГ статически не изменилась, отмечена лишь тенденция к уменьшению длины в 15° в группе ОК-линз. До ношения линз контур сетчатки, как в основной, так и в контрольной группе, имел типичную форму вытянутого эллипсоида, соответствующую миопии средней степени: во всех периферических точках выявлен гиперметропический дефокус, т. е. ПДГ была короче, чем ПЗО. Через 3 нед в основной группе в N15° отмечалась относительная периферическая эмметропия, при которой ПЗО = ПДГ (в 12 глазах отмечен миопический дефокус, в 8 глазах — гиперметропический дефокус) за счет относительно большего укорочения ПЗО в центре, чем в N15°, в остальных точках сохранялась относительная периферическая гиперметропия.

ГПК через 3 нед статистически не отличалась между двумя группами (p = 0,45). В основной и контрольной группах была тенденция к уменьшению ГПК на 0,02 ± 0,05 и 0,01 ± 0,03 мм соответственно. Первые работы, посвященные механизму развития рефракционного эффекта ночных линз, предполагали возможный прогиб роговицы под действием линз [25], который мог привести к уменьшению ГПК. Однако, как и в нашей работе, последующие исследования не нашли достоверных изменений в ГПК на фоне использования линз обратной геометрии [26]. Большую тенденцию к уменьшению ГПК в группе ОК-линз частично можно объяснить уменьшением толщины роговицы, измерение в нашем исследовании выполнялось от передней поверхности роговицы до передней поверхности хрусталика.

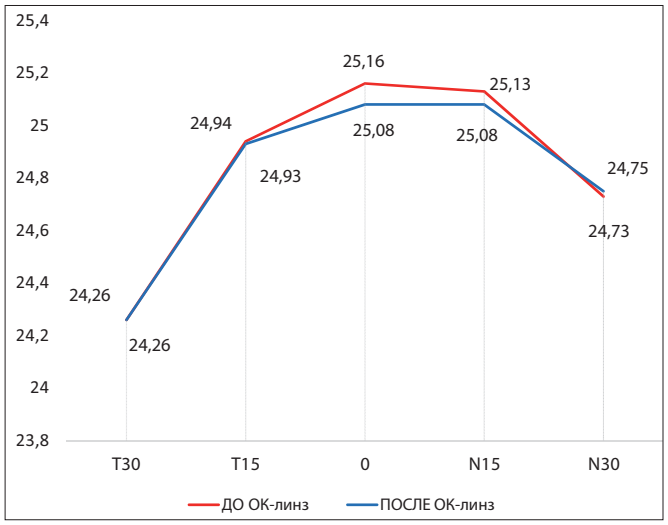

Рис. 2. Контур сетчатки (мм) до и после 3 нед ношения ОК-линз. Во всех исследованных точках разница недостоверна, p > 0,05.
Fig. 2. Retinal contour (mm) before and after 3 weeks of wearing OK lenses. In all points studied, the difference is not significant, p > 0.05.

В группе ОК-линз ЦТР уменьшилась на 14,60 ± 2,54 мкм, высоко достоверно отличаясь от изменений в группе контроля — 0,70 ± 2,61 мкм (p = 0,001). Определяющий вклад в изменение ЦТР под действием линз внес эпителий, изменившийся в центре на 22,6 % по сравнению с исходными данными. В основной группе ТЭ уменьшилась на 12,70 ± 1,58 мкм, а в контрольной увеличилась на 1,10 ± 1,26 мкм, разница между изменениями в группах высоко достоверна (p = 0,001). Уменьшение ТЭ в центральной зоне роговицы в ранние сроки после ОК-коррекции было показано в предыдущих исследованиях с помощью различных методов измерения. Изменения профиля ТЭ были эквивалентны изменению топографии роговицы (на тангенциальной карте): уменьшение ТЭ и уплощение роговицы в центре и увеличение ТЭ и «укручение» в виде кольца парацентральных отделов роговицы [27]. Именно изменение эпителия в центре и парацентральных отделах вносит решающий вклад в развитие рефракционного эффекта ОК-линз, а также позволяет индуцировать значительный миопический периферический дефокус.

ТС в центральной зоне достоверно не изменилась: в основной группе уменьшилась на 1,90 ± 2,38 мкм, а в контрольной группе — на 0,4 ± 2,6 мкм (p = 0,065). В работе П.Г. Нагорского и соавт. [28], выполненной с помощью мануальных измерений на ОКТ переднего отрезка, также не выявлено достоверных изменений ТС в центральной зоне через 1, 6 и 18 мес ношения ОК-линз.

Изменения ЦТР, ТЭ и ТС у пациентов в контрольной группе были незначительными и носили случайный характер.

Субфовеолярная толщина сосудистой оболочки на фоне коррекции ночными линзами увеличилась в 17 (85 %) глазах в среднем на 24,25 ± 19 мкм, что составляет 9,2 % от исходной толщины, что достоверно отличается от изменений сосудистой оболочки в группе контроля (p = 0,001), где ТХ уменьшилась на 1,6 ± 7,0 мкм. В основной группе в 11 (55 %) глазах ТХ увеличилась более чем на 24 мкм (от 24 до 57 мкм). Максимальное увеличение составило 57 мкм (рис. 3). В 3 (15 %) глазах ТХ не изменилась. Выявленное нами увеличение ТХ под действием ОК-линз является максимальным среди опубликованных данных. В пилотной работе D. Gardner и соавт. [19] не было обнаружено увеличения ТХ у детей 13,61 ± 1,25 года через 1, 3, 6 и 9 мес использования ОК-линз. Однако свои исследования авторы проводили без сравнения с группой контроля и на ОКТ без функции Enhanced Depth Imaging (EDI — изображения

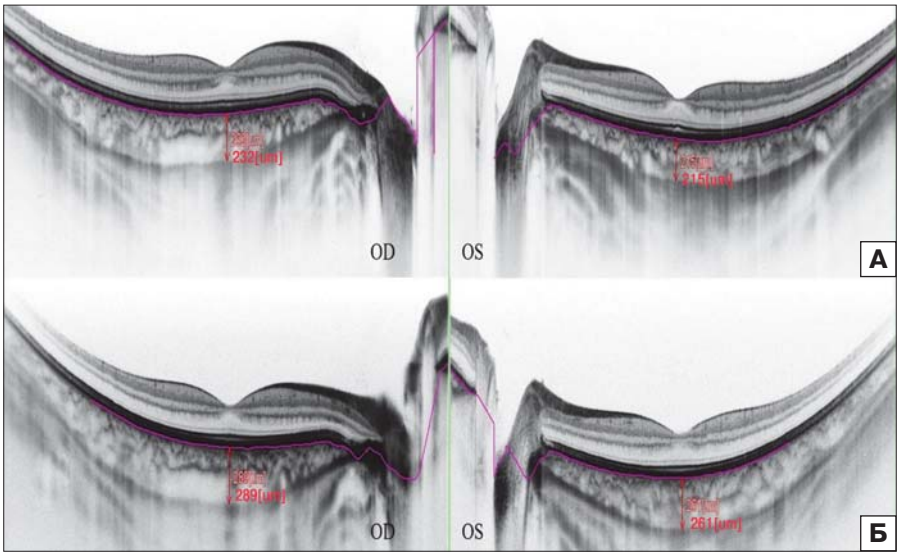

Рис. 3. Изменение толщины сосудистой оболочки до (А) и через 3 нед после (Б) коррекции ОК-линзами. Разница для OD составила 57 мкм, для OS — 46 мкм.
Fig. 3. Changes in the choroidal thickness before (A) and 3 weeks after (Б) the OC-lens correction. The difference for OD was 57 µm, for OS — 46 µm.

с повышенной глубиной), что могло повлиять на результаты измерения. В последующих исследованиях, выполненных у китайских детей (10,6 ± 2,5 и 12,31 ± 1,71 года) на современных спектральных ОКТ с функцией EDI, ТХ достоверно увеличивалась при сравнении с группой контроля. В работе Z. Chen и соавт. [20] сосудистая оболочка увеличилась на 21,8 мкм после 3 нед лечения ОК-линзами (измерения, как и в нашей работе, проводились на ОКТ RS-3000 Nidek), а в работе Z. Li и соавт. [21] через месяц ТХ увеличилась на 15,78 мкм (измерения проводили на ОКТ Spectralis Heidelberg Engineering). Ранее была замечена разница в реакции хориоидеи в ответ на дефокус между людьми разного возраста и этнического происхождения, что может объяснить максимальное увеличение ТХ в нашей работе (все дети были этническими европейцами) по сравнению с данными литературы. Например, миопический дефокус вызывал значительно большее утолщение хориоидеи у взрослых из Европы [12] и Азии [10], чем у детей из Азии [11], а гиперметропический дефокус одинаковой силы вызывал более выраженное истончение хориоидеи у китайских школьников [11], чем у взрослых европейцев [13], но менее значительное, чем у взрослых из Восточной Азии [10]. Другим объяснением значительно большего увеличения ТХ в нашей работе может служить исходно более высокий сфероэквивалент (СЭ) рефракции (в работе Z. Li и соавт. [21] СЭ = -3,16 ± 0,85 дптр, в работе Z. Chen и соавт. [20] СЭ = -2,90 ± 1,08 дптр) и, как следствие, больший миопический периферический дефокус, индуцированный ОК-воздействием.

Точный механизм, лежащий в основе изменения ТХ под действием дефокуса, неизвестен. Существует несколько гипотез: изменение проницаемости капилляров, синтез осмотических молекул (протеогликанов), изменение тока жидкости через ПЭС и изменение тонуса несосудистых гладкомышечных клеток в строме хориоидеи [1]. В работе Z. Li и соавт. [21] было отмечено не только увеличение толщины всей сосудистой, но и увеличение толщины слоя крупных сосудов хориоидеи (слоя Галлера). Авторы предполагают, что ночные линзы, индуцируя миопический дефокус, «расслабляют» крупные сосуды хориоидеи, тем самым увеличивая приток крови, который вызывает утолщение всей сосудистой. Физиологический механизм расширения сосудов хориоидеи пока до конца не ясен, но хорошо укладывается в доказанный экспериментально эффект хориоидальной аккомодации [1, 5, 8].

Экспериментальные исследования на животных и продольные исследования ТХ у человека показывают взаимосвязь между ростом глаза и ТХ. Продольное исследование S. Read и соавт. [29] показало: более медленный рост ПЗО сопровождался большим возрастным увеличением субфовеолярной ТХ с течением времени, и наоборот, высокая скорость аксиального роста глаза была связана с меньшим утолщением или даже истончением хориоидеи. M. Fontaine и соавт. [30] выдвигают гипотезу, согласно которой более тонкая хориоидея может предсказать начало близорукости или ее прогрессию. Ранее в экспериментальном исследовании D. Nickla и соавт. [31] пришли к аналогичному выводу, что ТХ может предсказать темпы роста глаза цыпленка. Глаза с более тонкой сосудистой оболочкой росли быстрее, чем глаза с более толстой. С учетом этих выводов можно предположить, что увеличение толщины сосудистой оболочки может играть определенную роль в механизмах антимиопического действия ночных линз. Дальнейшие крупномасштабные продольные исследования необходимы для установления взаимосвязи темпов прогрессирования миопии и хориоидального ответа на миопический дефокус, индуцированный ОК-линзами.

ПЗО в нашем исследовании измерялась от передней поверхности роговицы до ПЭС. С учетом уменьшения ЦТР и увеличения ТХ, что приводит к

сдвигу ПЭС кпереди, логично предположить, что подобные изменения будут влиять на результаты измерения осевой длины. Мы провели корреляционный анализ изменения ПЗО с изменением толщины сосудистой оболочки и изменением ЦТР (рис. 4). Обнаружена заметная отрицательная корреляция уменьшения ПЗО и увеличения ТХ с коэффициентом корреляции r = -0,48, т. е. чем значительней укорачивается ПЗО, тем больше утолщается хориоидея. Аналогичную корреляционную связь через 3–4 нед ношения ОК-линз обнаружили Z. Chen и соавт. [20] (r = -0,351) и Z. Li и соавт. [21] (r = -0,637). Корреляция уменьшения ПЗО с уменьшением ЦТР показала слабую связь: r = 0,16.

Изменение сосудистой оболочки после 3 нед коррекции ночными линзами внесло максимальный вклад — 30 % (24,25 мкм) в уменьшение ПЗО (80 мкм), в отличие от ЦТР — 18 % (14,6 мкм). Для контроля (оценки) прогрессирования миопии на фоне коррекции ОК-линзами обычно используют сравнение данных оптической биометрии (ПЗО) до подбора ночных линз с последующими измерениями. Во избежание недооценки прогрессии близорукости, учитывая влияние хориоидеи и возможное влияние других параметров на определение ПЗО глаза, контрольную биометрию целесообразнее делать после окончательного подбора линз.

Другими словами, степень прогрессии миопии следует определять исходя из данных биометрии, проведенной не до подбора ОК-линз, а после него, обычно через 3–4 нед их ношения.

ВЫВОДЫ

1. В ранние сроки после ОК-коррекции ТХ увеличивается. Хориоидальный ответ на периферический миопический дефокус, выявленный в нашей работе, был выше, чем фиксированный другими авторами.

2. Укорочение ПЗО в ранние сроки после ОК-коррекции может быть связано с сосудистой оболочкой. Коэффициент корреляции показал заметную отрицательную связь укорочения ПЗО и увеличения ТХ.

3. При контроле роста глаза у пациентов, использующих ночные линзы, нужно учитывать влияние сосудистой оболочки на результаты измерения ПЗО глаза и определять степень прогрессии, сравнивая с данными биометрии не до подбора линз, а сразу после него.

Конфликт интересов: отсутствует.

Прозрачность финансовой деятельности: никто из авторов не имеет финансовой заинтересованности в представленных материалах или методах.

Литература/References

1. *Nickla D.L., Wallman J.* The multifunctional choroid. Progress in retinal and eye research. 2010; 29 (2): 144–68. http://doi.org/10.1016/j.preteyeres.2009.12.002
2. *Summers J.A.* The choroid as a sclera growth regulator. Exp. Eye. Res. 2013; 114: 120–7 http://doi.org/10.1016/j.exer.2013.03.008
3. *Troilo D., Nickla D., Wildsoet C.* Choroidal thickness changes during altered eye growth and refractive state in a primate. Invest. Ophthalmol. Vis. Sci. 2000; 41: 1249–58.
4. *Hung L.-F., Wallman J., Smith E.* Vision-dependent changes in the choroidal thickness of Macaque monkeys. Invest. Ophthalmol. Vis. Sci. 2000; 41:1259–69.
5. *Wildsoet C., Wallman J.* Choroidal and scleral mechanisms of compensation for spectacle lenses in chicks. Vision Res. 1995; 35:1175–94. https://doi.org/10.1016/0042-6989(94)00233-C
6. *Howlett M., McFadden S.* Spectacle lens compensation in the pigmented guinea pig. Vision Res. 2009; 49:219–27. https://doi.org/10.1016/j.visres.2008.10.008
7. *Zhu X., Park T.W., Winawer J., et al.* In a matter of minutes, the eye can know which way to grow. Invest. Ophthalmol. Vis. Sci. 2005; 46: 2238–41. https://doi.org/10.1167/iovs.04-0956
8. *Wallman J., Wildsoet C., Xu A., et al.* Moving the retina: choroidal modulation of refractive state. Vision Res. 1995; 35: 37–50. https://doi.org/10.1016/0042-6989(94)E0049-Q

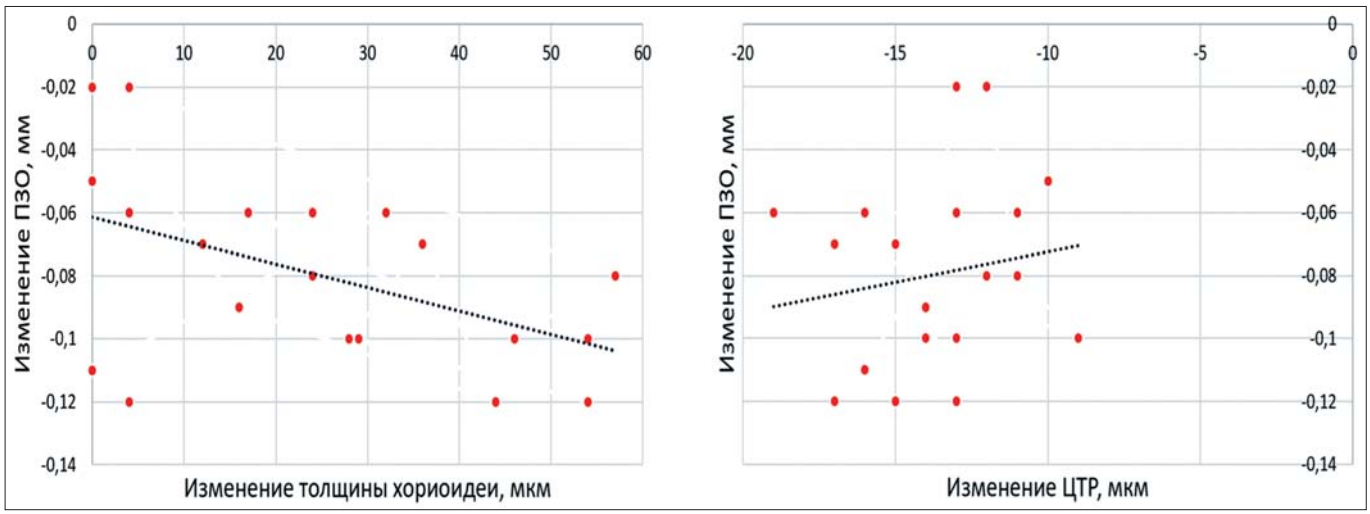

Рис. 4. Корреляция изменения толщины хориоидеи (мкм) и ЦТР (мкм) с изменением ПЗО (мм).
Fig. 4. Correlation of changes in the choroid thickness (μm), CCT (μm) with the change in AL (mm).

9. *Read S.A., Collins M.J., Sander B.* Human optical axial length and defocus. Invest. Ophthalmol. Vis. Sci. 2010; 51: 6262–9. http://doi.org/10.1167/iovs.10-5457
10. *Chiang S.T., Phillips J.R., Backhouse S.* Effect of retinal image defocus on the thickness of the human choroid. Ophthalmic Physiol. Opt. 2015; 35: 405–13. http://doi.org/10.1111/opo.12218
11. *Wang D., Chun R.K.M., Liu M., et al.* Optical defocus rapidly changes choroidal thickness in schoolchildren. PLoS One. 2016; 11 (8): e0161535. http://doi.org/10.1371/journal.pone.0161535
12. *Chakraborty R., Read S.A., Collins M.J.* Monocular myopic defocus and daily changes in axial length and choroidal thickness of human eyes. Exp. Eye Res. 2012; 103: 47–54. http://doi.org/10.1016/j.exer.2012.08.002
13. *Chakraborty R., Read S.A., Collins M.J.* Hyperopic defocus and diurnal changes in human choroid and axial length. Optom. Vis. Sci. 2013; 90 (11): 1187–98. http://doi.org/10.1097/OPX.0000000000000035
14. *Тарутта Е.П., Милаш С.В., Тарасова Н.А. и др.* Индуцированный периферический дефокус и форма заднего полюса глаза на фоне ортокератологической коррекции миопии. Российский офтальмологический журнал. 2015; 8 (3): 52–6.
Tarutta E.P., Milash S.V., Tarasova N.A., et al. Induced peripheral defocus and the shape of the posterior eye pole in orthokeratological myopia correction. Russian Ophthalmological Journal. 2015; 8 (3): 52–6 (in Russian).
15. *Тарутта Е.П., Вержанская Т.Ю.* Возможные механизмы тормозящего влияния ортокератологических линз на прогрессирование миопии. Российский офтальмологический журнал. 2008; 1 (2): 26–30.
Tarutta E.P., Verzhanskaia T.Yu. Possible mechanisms of orthokeratological contact lenses inhibiting impact on myopia progression. Russian Ophthalmological Journal. 2008; 1 (2): 26–30 (in Russian).
16. *Sun Y., Xu F., Zhang T., et al.* Orthokeratology to control myopia progression: a meta-analysis. PLoS ONE. 2015; 10 (4): e0124535. http://doi.org/10.1371/journal.pone.0124535
17. *Тарутта Е.П., Вержанская Т.Ю.* Стабилизирующий эффект ортокератологической коррекции миопии (результаты десятилетнего наблюдения). Вестник офтальмологии. 2017; 1: 49–54. http://doi.org/10.17116/engoftalma20171331-3
Tarutta E.P., Verzhanskaya T.Yu. Stabilizing effect of orthokeratology lenses (ten-year follow-up results). Vestnik oftal'mologii. 2017; 1: 49–54 (in Russian). http://doi.org/10.17116/engoftalma20171331-3
18. *Hiraoka T., Sekine Y., Okamoto F., Mihashi T., Oshika T.* Safety and efficacy following 10-years of overnight orthokeratology for myopia control. Ophthalmic. Physiol. Opt. 2018; 38: 281–9. https://doi.org/10.1111/opo.12460
19. *Gardner D.J, Walline J.J., Mutti D.O.* Choroidal thickness and peripheral myopic defocus during orthokeratology. Optom Vis Sci. 2015; 92 (5): 579–88. https://doi.org/10.1097/OPX.0000000000000573
20. *Chen Z., Xue F., Zhou J., Qu X., Zhou X.* Effects of orthokeratology on choroidal thickness and axial length. Optom. Vis. Sci. 2016; 93 (9): 1064–71. https://doi.org/10.1097/OPX.0000000000000894
21. *Li Z., Cui D., Hu Y., et al.* Choroidal thickness and axial length changes in myopic children treated with orthokeratology. Contact Lens and Anterior Eye. 2017; 40 (6): 417–23. https://doi.org/10.1016/j.clae.2017.09.010
22. *Öner V., Bulut A., Öter K.* The effect of topical anti-muscarinic agents on subfoveal choroidal thickness in healthy adults. Eye. 2016; 30 (7): 925–8. http://doi.org/10.1038/eye.2016.61
23. *Тарутта Е.П., Милаш С.В., Тарасова Н.А. и др.* Периферическая рефракция и контур сетчатки у детей с миопией по результатам рефрактометрии и частично когерентной интерферометрии. Вестник офтальмологии. 2014; 6: 44–9.
Tarutta E.P., Milash S.V., Tarasova N.A., et al. Peripheral refraction and retinal contour in children with myopia by results of refractometry and partial coherence interferometry. Vestnik oftal'mologii. 2014; 6: 44–9 (in Russian).
24. *Swarbrick H.A., Alharbi A., Watt K., Lum E., Kang P.* Myopia control during orthokeratology lens wear in children using a novel study design. Ophthalmology. 2015; 122: 620–30. https://doi.org/10.1016/j.ophtha.2014.09.028
25. *Jessen G.N.* Contact lenses as a therapeutic device. Am. J. Optom. Arch. Am. Acad. Optom. 1964; 41: 429–35.
26. *Cheung S.W., Cho P.* Long-term effect of orthokeratology on the anterior segment length. Contact Lens and Anterior Eye. 2016; 4: 26–25. https://doi.org/10.1016/j.clae.2016.02.003
27. *Милаш С.В., Тарутта Е.П.* Изменения толщины корнеального эпителия в ранние сроки после ортокератологической коррекции по данным спектральной оптической когерентной томографии. Российский офтальмологический журнал. 2017; 10 (3): 49–54. https://doi.org/10.21516/2072-0076-2017-10-3-49-54
Milash S.V., Tarutta E.P. Changes of corneal epithelial thickness at an early stage after orthokeratology lens correction according to Spectral Domain Optical Coherence Tomography. Russian Ophthalmological Journal. 2017; 10 (3): 49–54 (in Russian.). https://doi.org/10.21516/2072-0076-2017-10-3-49-54
28. *Нагорский П.Г., Белкина В.В., Глок М.А., Черных В.В.* Состояние эпителия и стромы роговицы детей с миопией, использующих ортокератологические линзы (по данным оптической когерентной томографии). Современная оптометрия. 2012; 2: 18–27.
Nagorsky P.G., Belkina V.V., Glok M.A., Chernykh V.V. The state of epithelium and corneal stroma in children with myopia using orthokeratology lenses (according to data from optical coherence tomography). Sovremennaja optometrija. 2012; 2: 18–27 (in Russian).
29. *Read S. A., Alonso-Caneiro D., Vincent S. J., Collins M. J.* Longitudinal changes in choroidal thickness and eye growth in childhood. Invest. Ophthalmol. Vis. Sci. 2015; 56: 3103–12. https://doi.org/10.1167/iovs.15-16446
30. *Fontaine M., Gaucher, D., Sauer A., Speeg-Schatz C.* Choroidal thickness and ametropia in children: a longitudinal study. European journal of ophthalmology. 2017; 27 (6): 730–4. https://doi.org/10.5301/ejo.5000965
31. *Nickla D.L., Kristen Totonelly M.S.* Choroidal thickness predicts ocular growth in normal chicks but not in eyes with experimentally altered growth. Clin. Exp. Optom. 2015; 98: 564–70. https://doi.org/10.1111/cxo.12317

Поступила: 16.10.2018

Evaluation of choroidal thickness and anatomical and optical parameters of the eye in the early period after orthokeratology myopia correction

S.V. Milash — researcher, department of refraction pathology, binocular vision and ophthalmoergonomics
E.P. Tarutta — Dr. Med. Sci., Professor, head of the department of refraction pathology, binocular vision and ophthalmoergonomics
M.V. Epishina — Cand. Med. Sci., ophthalmologist, department of refraction pathology, binocular vision and ophthalmoergonomics
G.A. Markossian — Dr. Med. Sci., leading researcher, department of refraction pathology, binocular vision and ophthalmoergonomics
K.A. Ramazanova — Cand. Med. Sci., head of ultrasound diagnostic unit

Moscow Helmholtz Research Institute of Eye Diseases, 14/19, Sadovaya-Chernogryazskaya St., Moscow, 105062, Russia
sergey_milash@yahoo.com

***Purpose**: to evaluate subfoveal choroidal thickness (SFCT) and other anatomical parameters of the eye in the early stages after orthokeratological correction of myopia. **Material and Methods**. The study was conducted on 20 myopic Caucasian patients (40 eyes) with moderate myopia. The main group consisted of 10 children with myopia -4.5 ± 1.03 D aged 11 ± 2.26 years, who were examined before the correction with orthokeratological lenses (OK-lenses) ESA-DL (Dr Lens Tehno, Russia) and 3 weeks after it. The control group comprised 10 patients (20 eyes) with myopia -3.84 ± 1.12 D aged 11.6 ± 1.17 years, who wore monofocal glasses as a correction. SFCT was measured with RS-3000 Advance optical coherent tomograph (OCT) (Nidek, Japan), while axial length (AL), peripheral eye length (PEL), and anterior chamber depth (ACD) was measured with IOL Master 500 optical biometer (Carl Zeiss, Germany), and central cornea thickness (CCT), epithelial thickness (ET) and corneal stroma (ST) thickness, with OCT Avanti Rtvue XR (Optovue, USA). All patients were tested before and 3 weeks after the start of wearing lenses or glasses. **Results**. SFCF increased by 24.25 ± 19 μm as compared with changes in the control group (p < 0.001) after 3 weeks of wearing OK-lenses. A notable negative correlation of changes in AL and SFCT was revealed in the main group (r = -0.48). CCT decreased by 14.6 ± 2.54 μm in the group wearing OK-lenses. The main OK-lens contribution to the statistically significant change in the CCT concerned the epithelium, whose thickness showed a 12.7 ± 1.58 μm (22.6 %) change as compared with the initial data (p < 0.001) and with the change in the control group (p < 0.001). The decrease in AL showed an insignificant correlation with the decrease in the CCT: r = 0.16. ACD, PEL and ST did not change significantly (p > 0.05). **Conclusion**. SFCT shows an increase in the early stages after OK correction. When controlling the growth of the eye in patients with OK lenses, we need to take into account the impact of the choroid on the results of AL measurement.*

Keywords: myopia, orthokeratology, corneal epithelium, defocus, peripheral eye length, choroid, choroid thickness

For citation: Milash S.V., Tarutta E.P., Epishina M.V., Markossian G.A., Ramazanova K.A. Evaluation of choroidal thickness and anatomical and optical parameters of the eye in the early period after orthokeratology myopia correction. Russian ophthalmological journal. 2019; 12 (1): 26–33 (In Russian). doi: 10.21516/2072-0076-2019-12-1-26-33

Conflict of interests: there is no conflict of interests.

Financial disclosure: No author has a financial or property interest in any material or method mentioned.

Для контактов: Сергей Викторович Милаш
ORCID ID https://orcid.org/0000-0002-3553-9896
E-mail: sergey_milash@yahoo.com