https://doi.org/10.21516/2072-0076-2020-13-3-8-14

Эффективность применения лизата богатой тромбоцитами плазмы (БоТП) у пациентов с эрозией роговицы или посттравматическим рубцеванием тканей век

Н.В. Боровкова[1], И.А. Филатова[2], Е.В. Ченцова[2], Е.В. Федосеева[2], Ю.А. Павленко[2], И.Н. Пономарев[1], С.А. Шеметов[2], А.О. Петрова[2]

[1] ГБУЗ «НИИ скорой помощи им. Н.В. Склифосовского» ДЗМ, Большая пл. Сухаревская, д. 3, Москва, 129090, Россия
[2] ФГБУ «НМИЦ глазных болезней им. Гельмгольца» Минздрава России, ул. Садовая-Черногрязская, д. 14/19, Москва, 105062, Россия

Цель *— оценить эффективность применения лизата богатой тромбоцитами плазмы (БоТП) у пациентов с эрозией роговицы или посттравматическим рубцеванием тканей век.* ***Материал и методы.*** *В исследовании участвовало 30 пациентов в возрасте от 22 до 82 лет (51,5 ± 19,1 года): 10 — с персистирующими эрозиями роговицы, лечение которых проводили в 2 этапа (2 нед — стандартная кератопротекторная терапия, затем лечение с добавлением инстилляций лизата БоТП) и 20 — с посттравматическим рубцеванием тканей век, которые были разделены на клиническую группу и группу сравнения. Лизат БоТП изготавливали в лаборатории трансплантации клеток и иммунотипирования НИИ скорой помощи им. Н.В. Склифосовского.* ***Результаты.*** *У всех пациентов 1-й группы уже на 3-и сутки применения лизата БоТП отмечено снижение жалоб на боль, светобоязнь, слезотечение. Ежедневно проводимая биомикроскопия роговицы показывала уменьшение гиперемии тарзальной и бульбарной конъюнктивы, отека роговицы, что свидетельствовало о снижении воспалительной реакции. На момент начала традиционной терапии площадь роговицы в среднем составляла 21,6 [19,6; 30,65] мм². Спустя 2 нед лечения, на момент добавления лизата БоТП, площадь эрозии сократилась до 15,7 [12,0; 18,9] мм², через неделю лечения лизатом она составляла уже 2,35 [0,4; 4,3] мм², на 14-е сутки у всех пациентов отмечена полная эпителизация дефекта роговицы. У пациентов с посттравматическими рубцами тканей век после применения лизата БоТП (группа исследования) в течение 3 мес отмечено улучшение косметического и функционального состояния век в среднем на 4 балла по Манчестерской шкале оценки рубцов (M_e = 12 [10; 12] баллов до лечения и 8,5 [8; 9] балла после лечения), в отличие от пациентов, не получавших противорубцовую терапию (группа сравнения), у которых наблюдали ухудшение состояния рубцов век на 1–2 балла (M_e = 11 [10,25; 11,75] баллов в начале и 12 [11; 12] баллов в конце наблюдения). Акустическая плотность рубцовой ткани в группе исследования приблизилась к норме, а в группе сравнения рубцовая ткань определялась как гипоэхогенная.* ***Заключение.*** *Применение лизата БоТП для улучшения процессов репарации и регенерации у пациентов с эрозией роговицы или посттравматическим рубцеванием тканей век перспективно, необходимо проведение дальнейших клинических исследований.*

Ключевые слова: роговица; персистирующая эрозия роговицы; веки; посттравматический рубец; тромбоциты; аутологичная плазма; лизат
Конфликт интересов: отсутствует.
Прозрачность финансовой деятельности: никто из авторов не имеет финансовой заинтересованности в представленных материалах или методах.
Для цитирования: Боровкова Н.В., Филатова И.А., Ченцова Е.В., Федосеева Е.В., Павленко Ю.А., Пономарев И.Н., Шеметов С.А., Петрова А.О. Эффективность применения лизата богатой тромбоцитами плазмы (БоТП) у пациентов с эрозией роговицы или посттравматическим рубцеванием тканей век. Российский офтальмологический журнал. 2020; 13 (3): 8-14. https://doi.org/10.21516/2072-0076-2020-13-3-8-14

 © Боровкова Н.В., Филатова И.А., Ченцова Е.В., Федосеева Е.В., Павленко Ю.А., Пономарев И.Н., Шеметов С.А., Петрова А.О., 2020

Efficacy of platelet-rich plasma lysate in patients with corneal erosion or post-traumatic scarring of the tissues of the eyelids

Natalia V. Borovkova[1], Irina A. Filatova[2], Ekaterina V. Chentsova[2], Elena V. Fedoseeva[2], Yuri A. Pavlenko[2], Ivan N. Ponomarev[1], Sergey A. Shemetov[2], Alena O. Petrova[2]

[1] *N.V. Sklifosovsky Research Institute for Emergency Medicine, 3, Bolshaya Sukharevskaya Square, Moscow, 129090, Russia*
[2] *Helmholtz National Medical Research Center of Eye Diseases, 14/19, Sadovaya-Chernogryazskaya St., Moscow, 105062, Russia*
dr.elfed23@gmail.com

Purpose: *to evaluate the effectiveness of platelet-rich plasma (PRP) lysate in patients with corneal erosion or posttraumatic scarring of eyelid tissues.* ***Material and methods.*** *The study involved 30 patients aged 22 to 82 (51.5 ± 19.1 years): 10 with persistent corneal erosions, who were treated in 2 stages (2 weeks of standard keratoprotective therapy, then treatment supplemented with instillations of PRP lysate) and 20 patients with post-traumatic scarring of eyelid tissues, who were divided into a clinical group and a comparison group. PRP lysate was produced in the cell transplantation and immunotyping laboratory of N.V. Sklifosovsky Research Institute for Emergency Medicine.* ***Results.*** *In group 1, already on the 3rd day of PRP lysate use, a positive dynamic of the cornea was observed: all patients had fewer complaints of pain, photophobia, and lacrimation. Corneal biomicroscopy, performed daily over the entire epithelization period, revealed a decrease in hyperemia of the tarsal and bulbar conjunctiva and corneal edema, which indicated a weakened inflammatory response. On average, the area of the cornea at the start of traditional therapy was 21.6 [19.6; 30.65] mm^2. After two weeks of treatment, at the time of adding PRP lysate, the average area of erosion fell to 15.7 [12; 18.9] mm^2, after a week of treatment with lysate, it dropped to an average of 2.35 [0.4; 4.3] mm^2. On day 14, all patients revealed complete epithelialization of the corneal defect. In patients with post-traumatic eyelid tissue scars, after a 3-month-long use of PRP lysate (study group), an improvement was noted in the cosmetic and functional state of the eyelids, on average by 4 points (M_e = 12 [10; 12] points before and 8.5 [8; 9] points after treatment (on the Manchester scar assessment scale), in contrast to the patients who received no anti-scar therapy (comparison group), as the latter showed a deterioration in the condition of eyelid scars by 1–2 points (M_e = 11 [10.25; 11.75] points at the beginning and 12 [11; 12] points at the end of the observation period). The acoustic density of scar tissue in the study group approached the normal values, in contrast to the comparison group, in which scar tissue appeared to be hypoechoic.* ***Conclusion.*** *Using PRP lysate aimed at improving the repair and regeneration processes in patients with corneal erosion or post-traumatic scarring of eyelid tissues is promising and requires further clinical study.*

Keywords: cornea; persistent corneal erosion; eyelids; post-traumatic scar; platelets; autologous plasma; platelet-rich plasma lysate; PRP lysate
Conflict of interests: there is no conflict of interests.
Financial disclosure: No author has a financial or property interest in any material or method mentioned.
For citation: Borovkova N.V., Filatova I.A., Chentsova E.V., Fedoseeva E.V., Pavlenko Yu.A., Ponomarev I.N., Shemetov S.A., Petrova A.O. Efficacy of platelet-rich plasma lysate in patients with corneal erosion or post-traumatic scarring of the tissues of the eyelids. Russian ophthalmological journal. 2020; 13 (3): 8-14 (In Russian). https://doi.org/10.21516/2072-0076-2020-13-3-8-14

Патология роговицы является довольно частой причиной слабовидения в мире. Согласно данным статистики, в 2010 г. на долю заболеваний роговицы приходилось около четверти всех глазных болезней. В структуре роговичной слепоты РФ 9 % приходится на язвы роговицы, 21 % составляют помутнения роговицы, сформировавшиеся в исходе рецидивирующих эрозий и язв, возникших вследствие инфекционно-воспалительных и аутоиммунных заболеваний, а также глазного травматизма [1].

Одним из тяжелых последствий травмы глаза является посттравматическое рубцевание тканей век, что приводит к нарушению их функционального и косметического состояния [2, 3]. Большинство методов воздействия на рубцы недостаточно эффективны, поэтому поиск новых методов лечения остается актуальным.

Идея использования продуктов кроветворения для лечения была предложена несколько десятилетий назад. В настоящее время богатая тромбоцитами плазма (БоТП) применяется во многих областях медицины, так как тромбоциты человека обладают выраженным регенераторным эффектом за счет факторов роста, содержащихся в альфа-гранулах тромбоцитов [4–9].

Для стимуляции процессов репарации и регенерации в тканях поврежденного органа при разных видах патологии используют следующие формы БоТП: аутологичную плазму, богатую тромбоцитами, тромбоцитарный гель и лизат БоТП [10]. Наиболее перспективным, на наш взгляд, является применение лизата БоТП. Благодаря технологии изготовления, предусматривающей удаление из плазмы всех клеточных компонентов, появляется возможность долговременного хранения полученного персонифицированного трансплантата [11]. Именно поэтому отсутствует необходимость многократного забора крови у пациента и появляется возможность использования лизата в разные сроки. Однако единой тактики применения БоТП при повреждениях переднего отдела глаза или его вспомогательного аппарата не разработано.

МАТЕРИАЛ И МЕТОДЫ

Клиническое исследование проведено в течение 2019 г. на базе ФГБУ НМИЦ ГБ им. Гельмгольца в отделе травмато-

логии и реконструктивной хирургии и в отделе пластической хирургии и глазного протезирования.

Обследовано 30 пациентов, которые были разделены на следующие группы. Для оценки влияния лизата БоТП на восстановление роговицы в 1-ю группу включено 10 пациентов с персистирующими эрозиями роговицы, в том числе 5 мужчин и 5 женщин, в возрасте от 22 до 82 лет (51,5 ± 19,1 года). У 5 пациентов в анамнезе имелось ожоговое поражение роговицы, 5 человек страдали воспалительными заболеваниями (кератит, кератоувеит). У 7 пациентов данной группы имелось поражение кератотрансплантата (3 пациента с ожоговой болезнью, 4 — оперированное поствоспалительное помутнение роговицы): у 2 пациентов эрозия сформировалась в ранние сроки, у 5 — в отдаленные сроки после кератопластики; 3 человека не имели в анамнезе хирургических вмешательств на роговице (2 пациента — ожоговая болезнь, 1 пациент — хронический кератоувеит). Во всех случаях деструктивный процесс локализовался в оптической зоне роговицы, что существенным образом влияло на зрительные функции и прогноз заболевания.

Лечение пациентов 1-й группы проводили в 2 этапа: в течение первых 2 нед использовали стандартную кератопротекторную, антибактериальную, противовоспалительную терапию, затем добавляли инстилляции лизата БоТП. Курс применения лизата БоТП составлял 1–2 нед (в зависимости от эпителизации дефекта роговицы). Инстилляции пациентам проводили ежедневно по 1 капле 3 раза в день на фоне стандартной терапии (антибактериальной, противовоспалительной, репаративной).

Для оценки влияния лизата БоТП на рубцовые ткани сформировали 2 группы пациентов. Группа 2а (основная) включала 10 пациентов (8 мужчин и 2 женщины) в возрасте от 35 до 60 лет (45,0 ± 7,7 года) с рубцовыми изменениями тканей век. Причиной рубцов век у всех пациентов данной группы была механическая травма век (дорожно-транспортное происшествие, удар тупым предметом, укус собаки, травматический разрыв мягких тканей вследствие падения). Сроки после травмы варьировали от 1 до 6 мес (3,0 ± 1,5 мес). В лечении этих пациентов использовали лизат БоТП. Инъекции лизата в ткань рубца проводили с предварительной инфильтрационной анестезией: перед инъекцией в рубцовые ткани вводили 2 % раствор лидокаина. Затем выполняли инъекцию лизата БоТП объемом ≈ 2,0 мл (из расчета 1 мл лизата БоТП на 1 см^2 рубца).

Группа 2b (сравнения) включала 10 пациентов (мужчин) в возрасте от 28 до 64 лет (41,0 ± 12,3 года) с посттравматическим рубцеванием век, в этой группе противорубцовая терапия не проводилась. Срок травмы на момент осмотра составлял от 1 до 6 мес (4,0 ± 1,7 мес). Травмы век были получены в результате удара тупым предметом, дорожно-транспортного происшествия, разрыва мягких тканей на производстве.

Лизат БоТП изготавливали в лаборатории трансплантации клеток и иммунотипирования НИИ скорой помощи им. Н.В. Склифосовского.

Для получения лизата БоТП у пациента брали кровь из кубитальной вены объемом 20 мл в стерильную пробирку с антикоагулянтом ЭДТА и подвергали двойному центрифугированию с целью увеличения концентрации тромбоцитов. Средний объем полученной БоТП составлял 2,0 мл. С помощью морфофункционального анализа оценивали количественные и качественные характеристики тромбоцитов в БоТП. Установлено, что клинический эффект лизата БоТП проявляется при общей концентрации тромбоцитов не менее 700 × 10^9/л и не менее 33 % концентрации функционально полноценных клеток с гранулами. Для получения лизата БоТП замораживали при температуре -40 °С, а затем медленно размораживали при температуре +4 °С. После дефростирования пробирку центрифугировали с ускорением 3000 g в течение 20 мин для осаждения всех клеточных компонентов и выхода из них биологически активных веществ. В стерильных условиях из пробирки с БоТП отбирали надосадочную жидкость (готовый лизат БоТП) и в равных частях распределяли по стерильным пробиркам. Пробирки с лизатом БоТП герметично закрывали и помещали в холодильник до применения.

Оценку эффективности воздействия лизата БоТП в 1-й группе проводили на основе данных клинико-инструментальных исследований: визометрии, биомикроскопии роговицы, фоторегистрации, окраски роговицы флюоресцеином с помощью флюоресцеиновых полосок Fluostrip (Индия). Для оценки степени окрашивания эпителиальных дефектов проводили биомикроскопию с фоторегистрацией в синем кобальтовом свете.

Расчет площади поражения проводили по формуле $S = \pi \times r_1 \times r_2$, где S — площадь дефекта, r_1 — больший радиус дефекта, r_2 — меньший радиус дефекта. Площадь роговицы составляла в среднем 86,4 мм^2 (10 × 11 мм).

Для анализа результатов исследования пациентов групп 2а и 2b использовали Манчестерскую шкалу оценки рубцов (сравнивали состояние рубца до и через 3 мес после введения лизата БоТП), учитывающую 5 параметров в балльном эквиваленте: цвет (отклонение от окружающей кожи), текстуру (матовая или блестящая), рельеф относительно окружающей кожи (от «вровень» до келоида), плотность (от нормальной до твердой) и смещение рубцом окружающих тканей. Чем выше балльная оценка, тем хуже состояние рубца (табл. 1).

Для объективной оценки состояния рубцовой ткани проводили ультразвуковое (УЗ) В-сканирование с использованием режима эходенситометрии для получения данных эхографической гистограммы. Исследование выполняли на многофункциональной ультразвуковой диагностической системе Voluson 730 Pro с использованием мультичастотного линейного датчика SP 10–16 МГц. В качестве контроля использовали результаты сканирования тканей век парного интактного глаза (средняя акустическая плотность нормальных тканей век 89,3 ± 7,9 усл. ед.).

У пациентов 1-й группы первые результаты лечения оценивали через 2 нед, общий срок наблюдения на предмет рецидива эрозии роговицы составлял 3 мес, в группе 2а осмотр проводили через 3 мес.

Статистический анализ. Информацию из индивидуальных карт пациентов с результатами обследования обрабатывали в программе Microsoft Excel 2010. Рассчитывали медианы (M_e), средние величины параметров (M) и их среднеквадратичное отклонение (σ) с доверительным интервалом 95 %. Для проверки достоверности различий между средними значениями выборок для 1-й группы использовали коэффициент Уилкоксона (для связанных совокупностей), для 2-й группы — коэффициент Манна — Уитни. Достоверной считалась разница $p \leq 0,05$.

РЕЗУЛЬТАТЫ

У всех пациентов 1-й группы до применения лизата БоТП при окрашивании флюоресцеином отмечали задержку красителя в строме более 30 с, что свидетельствовало о полном отсутствии эпителия в центральной зоне. Острота зрения варьировала от 0,03 до 0,1 н/к. На фоне лечения лизатом БоТП наблюдали положительную динамику состояния роговицы: у всех пациентов отмечали снижение

Таблица 1. Манчестерская шкала оценки рубцов [цит. по 12]
Table 1. Manchester scar scale [cited by 12]

Показатели рубца Scar parameters		Кол-во баллов Score
Цвет Colour	Идеальный Perfect	1
	Небольшое несоответствие Slight mismatch	2
	Заметное несоответствие Obvious mismatch	3
	Грубое несоответствие Gross mismatch	4
Текстура Texture	Матовая Matte	1
	Блестящая Shiny	2
Рельеф Relief	Вровень с окружающей кожей Flush with surrounding skin	1
	Немного выступает Slightly proud/Indented	2
	Гипертрофический Hypertrophic	3
	Келоидный Keloid	4
Смещение окружающих тканей Displacement of surrounding tissues	Отсутствует None	1
	Небольшое Mild	2
	Умеренное Moderate	3
	Выраженное Severe	4
Плотность Density	Нормальный Normal	1
	Упругий Just palpable	2
	Плотный Firm	3
	Жесткий Hard	4

жалоб на боль, светобоязнь, слезотечение уже на 3-и сутки применения. Биомикроскопию роговицы проводили ежедневно на протяжении всего срока эпителизации, отмечали уменьшение гиперемии тарзальной и бульбарной конъюнктивы, отека роговицы, что свидетельствовало о снижении воспалительной реакции. Площадь роговицы на момент начала традиционной терапии составляла в среднем 21,6 [19,6; 30,65] мм^2. Спустя 2 нед лечения, на момент добавления лизата БоТП площадь сократилась до 15,7 [12,0; 18,9] мм^2, через неделю лечения лизатом она составляла уже 2,35 [0,4; 4,3] мм^2, на 14-е сутки у всех пациентов отмечали полную эпителизацию роговицы. В то же время за 2 нед кератопротекторной терапии отмечалась маловыраженная динамика эпителизации — площадь эрозии сократилась в среднем лишь в 1,5–2 раза. При добавлении к терапии инстилляций лизата БоТП пик эпителизации пришелся на 7–8-е сутки (3 человека), у остальных пациентов эпителизация происходила в течение последующих 6 дней (рис. 1).

Эпителизация роговицы происходила в разные сроки лечения лизатом (рис. 2).

В случае применения лизата БоТП у пациентов с дефектами роговицы эмпирическое значение критерия Уилкоксона попадает в зону значимости: $T_{эмп} < T_{кр}$ (0,01).

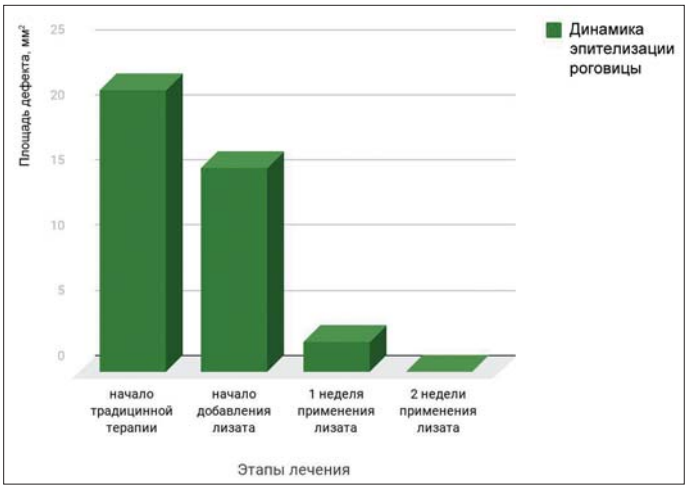

Рис. 1. Динамика эпителизации роговицы у пациентов 1-й группы (лечение с применением БоТП)
Fig. 1. Dynamics of corneal epithelization in group 1 (additional therapy using platelet-rich plasma lysate)

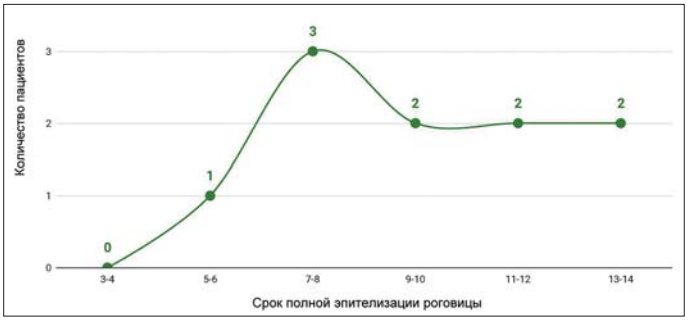

Рис. 2. Сроки полной эпителизации роговицы у пациентов 1-й группы с момента добавления лизата к терапии
Fig. 2. Terms of complete corneal epithelization in group 1 since adding platelet-rich plasma lysate to the therapy

Различия между показателями, полученными до и после лечения лизатом БоТП, являются статистически значимыми.

Таким образом, нами определено, что применение лизата БоТП способствует уменьшению воспаления, а также существенно ускоряет сроки эпителизации роговицы.

Обследование пациентов с рубцовыми изменениями век (группа 2b) через 3 мес после лечения, которое проводилось по стандартной методике, показало, что состояние рубцов век ухудшилось на 1–2 балла по Манчестерской шкале. Отмечено усиление смещения окружающих тканей, уплотнение рубцовой ткани, более заметное отличие цвета рубца от нормальных тканей (рис. 3). По данным УЗ исследования (УЗИ) акустическая плотность рубца, исходно составлявшая 41,6 ± 15,1 усл. ед., через 3 мес увеличилась до 47,0 ± 20,3 усл. ед.

В группе 2а после инъекции лизата БоТП отмечали различные изменения рубцов век (табл. 2). У 6 пациентов этой группы изменения были выраженными: рубец стал более эластичным, мягким, более схожим по цвету с окружающей тканью, уменьшилось напряжение в тканях век. В среднем состояние рубца у этих пациентов изменилось в сторону улучшения на 3–4 балла. По данным УЗИ акустическая плотность рубца, составлявшая до инъекции лизата БоТП 38,2 ± 18,1 усл. ед., после инъекции выросла до 74,0 ± 16,7 усл. ед. У 3 пациентов наблюдали умеренные изменения рубцовых тканей век: рубец стал мягче, смещение

Таблица 2. Показатели состояния тканей век с посттравматическим рубцеванием до и после стандартного лечения (группа 2b) и инъекции БоТП (группа 2a)
Table 2. State parameters of eyelid tissue with posttraumatic scarring before and after standard treatment (2b group) and platelet-rich plasma lysate injection (2a group)

Показатели Parameters	Группа 2b Group 2b		Группа 2a Group 2a	
	до before	после after	до before	после after
Сумма баллов по Манчестерской шкале Manchester scale score (M_e)	11 [10,25; 11,75]	12 [11; 12]	12 [10; 12]	8,5 [8; 9]
Акустическая плотность, усл. ед. Acoustic density, relative units ($M \pm \sigma$) Акустическая плотность тканей век в норме 89,3 ± 7,9 усл. ед. Acoustic density of healthy eyelid tissue 89.3 ± 7.9 relative units	41,6 ± 15,1	47,0 ± 20,3	40,1 ± 17,2	71,7 ± 15,1

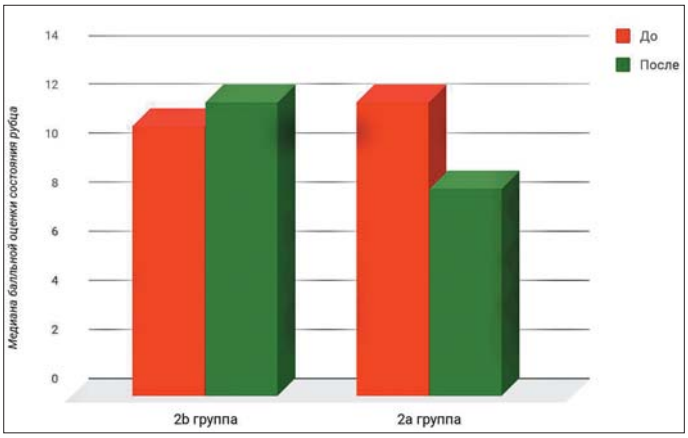

Рис. 3. Изменения состояния рубца по Манчестерской шкале
Fig. 3. Changes in the state of the scar according Manchester scale

окружающих тканей уменьшилось, цвет рубца незначительно изменился. В среднем состояние рубца в данной группе изменилось в сторону улучшения на 1–2 балла. По данным УЗИ акустическая плотность рубца до инъекции лизата БоТП составляла 41,6 ± 16,2 усл. ед., а после инъекции — 71,7 ± 12,4 усл. ед. Лишь у одного пациента после инъекции отметили незначительные изменения, которые в балльном эквиваленте были равны 0–1. В данном случае имел место рубец с наиболее длительным сроком после травмы — 6 мес. Акустическая плотность рубца до инъекции лизата БоТП в среднем составляла 47,6 ± 14,5 усл. ед., а после инъекции — 58,5 ± 14,2 усл. ед.

У всех пациентов группы 2a по данным эходенситометрии после инъекции лизата БоТП рубцовые ткани век стали более однородными по структуре, их акустическая плотность повысилась, приблизилась к значениям нормы. В сравнении с тканями век парного глаза рубцовые ткани сохраняли гипоэхогенную структуру, однако разница между ними стала гораздо меньше. Статистический анализ показателей в группах 2a и 2b показал, что U-критерий Манна — Уитни равен 0; критическое значение U-критерия при заданной численности сравниваемых групп составляет 23; $0 \leq 23$, следовательно различия между признаками в сравниваемых группах статистически значимы ($p < 0,05$).

Эффективность применения лизата БоТП демонстрируют следующие клинические примеры.

Клинический пример 1. Пациент Н., 1983 г. р., поступил в отделение травматологии НМИЦ ГБ им. Гельмгольца с диагнозом: «OS — ожоговое васкуляризированное бельмо роговицы IV–V категории, аллолимбальный трансплантат». Из анамнеза: пациент перенес термический ожог роговицы в 2016 г., после чего сформировалось васкуляризированное бельмо роговицы, в августе 2017 г. проведена циркулярная аллолимбальная трансплантация. В феврале 2019 г. провели операцию на OS: субтотальная передняя послойная кератопластика, ультразвуковая факоэмульсификация катаракты с имплантацией интраокулярной линзы (ИОЛ). После чего в течение 14 сут сохранялась эрозия кератотрансплантата. На момент осмотра в начале лечения острота зрения составляла 0,01 н/к, площадь эрозии роговицы — 21,9 мм^2 (рис. 4, А). Передняя камера средней глубины, радужка — субатрофичная, ИОЛ центрирована. Глубжележащие структуры детально не визуализируются. Пациент получал инстилляции лизата БоТП в OS в течение недели 3 раза в день. Проводили также противовоспалительную, дезинтоксикационную и репаративную терапию.

На 3-и сутки лечения площадь эрозии роговицы сократилась до 11,8 мм^2. Субъективно пациент отмечал уменьшение слезотечения, светобоязни. При биомикроскопии наблюдали уменьшение гиперемии бульбарной конъюнктивы (рис. 4, Б).

Полное закрытие эрозии наблюдали уже на 7-е сутки лечения. Острота зрения составляла 0,05 н/к. При осмотре: кератотрансплантат прозрачный, эпителизирован. Швы фиксированы. Передняя камера средней глубины. Радужка субатрофичная, зрачок округлый, реакция на свет вялая, смещен книзу и кнутри, ИОЛ центрирована. Глубжележащие структуры — за флером (рис. 4, В). При наблюдении в динамике в течение 3 мес рецидива эрозии не отмечали.

Клинический пример 2. Пациент Д., 1972 г. р., обратился с жалобами на косметический дефект и неполное смыкание век левого глаза. Диагноз: «OS — последствие травмы: рубцовая деформация верхнего века, лагофтальм». Из анамнеза: получил травму верхнего века OS в быту — ранение диском «болгарки». Обследовался по месту жительства, противорубцовая терапия не проводилась. Через месяц после травмы консультирован в отделении пластической хирургии и глазного протезирования НМИЦ ГБ им. Гельмгольца. При исследовании вспомогательного аппарата OS на первичном приеме отметили неполное смыкание век (1–2 мм), рубцовую деформацию верхнего века оценили по Манчестерской шкале в 11 баллов (рис. 5, А, Б).

Через месяц после травмы, в условиях амбулаторной операционной центра, произвели инъекцию лизата БоТП объемом 2 мл в рубцовые ткани верхнего века с предшествующей инфильтрационной анестезией.

На контрольном осмотре пациента через 3 мес после инъекции состояние рубца верхнего века левого глаза составило 8 баллов, отсутствовал лагофтальм OS (рис. 6, А—В).

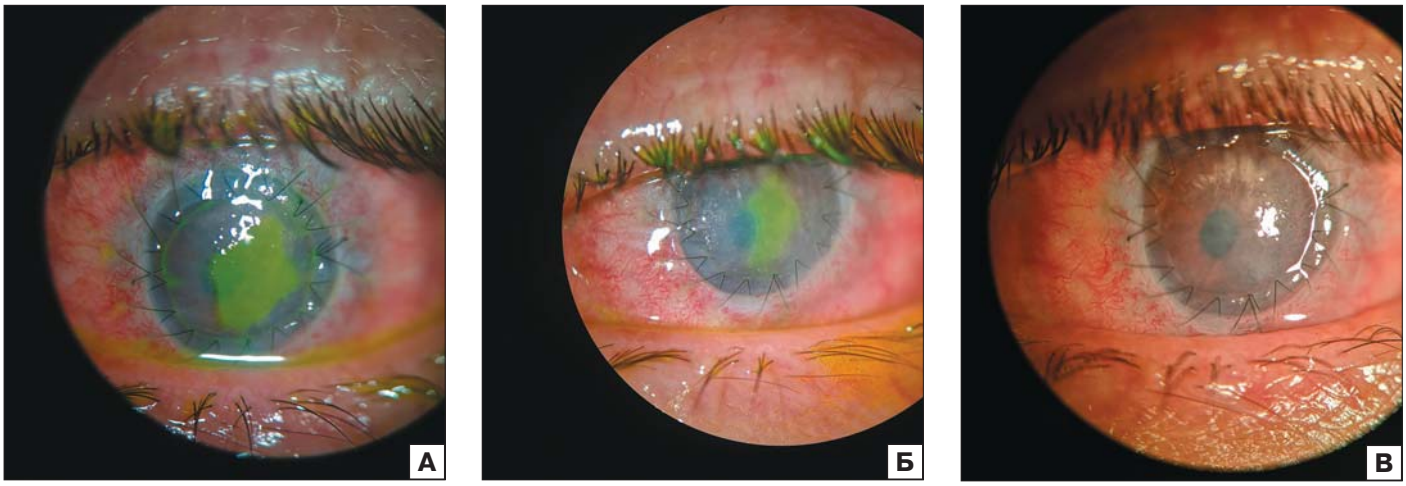

Рис. 4. Пациент Н. Клиническая картина на 1 (А), 3 (Б) и 7-е (В) сутки лечения лизатом БоТП. Окрашивание зоны дефекта флюоресцеином
Fig. 4. Patient N. Clinical picture for 1 (A), 3 (Б) and 7 (B) days of treatment with PRP lysate. Staining the defect zone with fluorescein

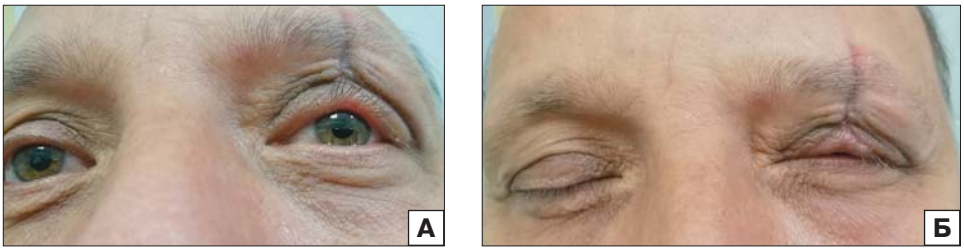

Рис. 5. Пациент Д. до лечения. А — рубцовая деформация верхнего века. Б — лагофтальм, ретракция верхнего века
Fig. 5. Patient D. before treatment. A — scarring of the upper eyelid. Б — lagophthalmos, retraction of the upper eyelid

Рис. 6. Пациент Д. после лечения. А — состояние рубца верхнего века через 3 мес после инъекции. Б — улучшение состояния рубца, отсутствие ретракции верхнего века. В — отсутствие лагофтальма
Fig. 6. Patient D. after treatment. A — condition of the upper eyelid scar 3 months after injection. Б — improvement of the scar, no retraction of the upper eyelid. B — absence of lagophthalmos

ОБСУЖДЕНИЕ

Использование препаратов на основе аутологичных тромбоцитов является перспективным методом лечения и одинаково эффективно как при лечении повреждений роговицы, так и окружающих мягких тканей. Проведенное исследование показало, что применение лизата БоТП позволяет достичь стойкой и достаточно быстрой эпителизации персистирующих эрозий роговицы на фоне стандартной кератопротекторной терапии. В то же время стандартная терапия таких повреждений оказывается малоэффективной и позволяет лишь незначительно сократить площадь эрозии роговицы. Кроме того, уже в первые дни применения лизата БоТП у пациентов значительно снижались такие признаки воспаления, как гиперемия, отек, светобоязнь и слезотечение.

Использование лизата БоТП показало свою эффективность также при ремоделировании рубцовых тканей. Так, через 3 мес после введения лизата БоТП у 10 пациентов (группа 2а) отмечали улучшение косметического и функционального состояния век. При этом у пациентов группы сравнения (группа 2б), напротив, ткани рубца становились более грубыми, что приводило к более выраженной деформации век.

Таким образом, применение лизата БоТП для улучшения процессов репарации и регенерации у пациентов с эрозией роговицы или посттравматическим рубцеванием тканей век глаза перспективно и требует дальнейшего изучения в клинике.

ВЫВОДЫ

1. Применение лизата аутологичной БоТП у пациентов с эрозией роговицы или посттравматическим рубцеванием тканей век не вызывало токсико-аллергических побочных реакций.

2. Использование лизата БоТП сопровождается купированием признаков воспаления, таких как гиперемия, отек, светобоязнь и слезотечение, уже в первые дни после начала терапии.

3. При эрозивных и язвенных повреждениях роговицы в комплекс стандартной кератопротекторной терапии целесообразно включать инстилляции лизата аутологичной БоТП. В этом случае полная эпителизация повреждений наступает в сроки от 5 до 14 дней.

4. Применение лизата БоТП у пациентов с травматическим рубцеванием тканей век наиболее эффективно в ранние сроки после травмы.

Литература/References

1. *Ченцова Е.В., Федосеева Е.В., Пономарев И.Н., Боровкова Н.В.* Способ лечения дефектов роговицы с помощью аутологичного тромбофибринового сгустка. Патент РФ № 2699206; 2019. [*Chentsova E.V., Fedoseeva E.V., Ponomarev I.N., Borovkova N.V.* Method for treating corneal defects using an autologous thrombofibrin clot. Patent RF 2699206; 2019 (in Russian)].
2. *Филатова И.А., Киселева Т.Н., Иомдина Е.Н. и др.* Эходенситометрия в оценке акустических свойств тканей век в норме и при рубцовых деформациях. Точка зрения. Восток — Запад. 2015; 1: 236–7. [*Filatova I.A., Kiseleva T.N., Iomdina E.N., et al.* Echodensitometry in assessing the acoustic properties of eyelid tissues in normal and scar deformities. Point of view. East-West. 2015; 1: 236–7 (in Russian)].
3. *Филатова И.А., Романова И.А.* Первый опыт применения метода лазерной допплеровской флоуметрии в оценке состояния рубцов в различные сроки. Вестник ОГУ. 2010; 12: 234–6. [*Filatova I.A., Romanova I.A.* the First experience of using the laser Doppler flowmetry method in assessing the state of scars at various terms. Vestnik OGU. 2010; 12: 234–6 (in Russian)].
4. *Федосеева Е.В., Ченцова Е.В., Боровкова Н.В., Алексеева И.Б., Романова И.Ю.* Морфофункциональные особенности плазмы, богатой тромбоцитами, и ее применение в офтальмологии. Офтальмология. 2018; 15 (4): 382–7. https://doi.org/10.18008/1816 [*Fedoseeva E.V., Chentsova E.V., Borovkova N.V., Alekseeva I.B., Romanova I.Yu.* Morphofunctional peculiarities of platelet rich plasma and its application in ophthalmology. Ophthalmology in Russia. 2018; 15 (4): 388–93 (in Russian). https://doi.org/10.18008/1816]
5. *Leo M.S., Kumar A.S., Kirit R., Konathan R., Sivamani R.K.* Systematic review of the use of platelet-rich plasma in aesthetic dermatology. J. Cosmet. Dermatol. 2015 Dec; 14 (4): 315–23. https://doi.org/10.1111/jocd.12167
6. *Макаров М.С., Кобзева Е.Н., Высочин И.В., Боровкова Н.В., Хватов В.Б.* Морфофункциональный анализ тромбоцитов человека с помощью витального окрашивания. Бюллетень экспериментальной биологии и медицины. 2013; 156: 9: 388–91. [*Makarov M.S., Kobzeva E.N., Vysochin I.V., Borovkova N.V., Khvatov V.B.* Morphofunctional analysis of human platelets using vital staining. Bulletin of experimental biology and medicine. 2013; 156: 9: 388–91 (in Russian)].
7. *Nishida T., Nakamura M., Ofuji K., et al.* Synergistic effects of substance P with insulin-like growth factor-1 on epithelial migration of the cornea. J. Cell Physiol. 1996 Oct; 169 (1): 159–66. doi: 10.1002/(SICI)1097-4652(199610)169:1<159:AID-JCP16>3.0.CO;2-8
8. *Van Setten G.B., Viinikka L., Tervo T., et al.* Epidermal growth factor is a constant component of normal human tear fluid. Graefes Arch. Clin. Exp. Ophthalmol. 1989; 227; 184–7. doi: 10.1007/BF02169794
9. *Gupta A., Monroy D., Ji Z., et al.* Transforming growth factor beta-1 and beta-2 in human tear fluid. Curr. Eye Res. 1996 Jun; 15 (6): 605–14. doi: 10.3109/02713689609008900
10. *Федосеева Е.В., Ченцова Е.В., Боровкова Н.В. и др.* Случай применения аутологичного тромбофибринового сгустка у пациента с послеожоговой персистирующей эрозией роговицы. Трансплантология. 2019; 11 (2): 150–7. https://doi.org/10.23873/2074-0506-2019-11-2-150-157 [*Fedoseeva E.V., Chentsova E.V., Borovkova N.V., et al.* Case of autologous thrombofibrin clot application in a patient with post-burn persistent corneal erosion. Transplantologiya. The Russian journal of transplantation. 2019; 11 (2): 150–7 (in Russian). https://doi.org/10.23873/2074-0506-2019-11-2-150-157]
11. *Пономарев И.Н., Сахарова О.М., Макаров М.С., Малыгина М.А., Боровкова Н.В.* Способ лечения пациентов с переломом шейки плеча. Патент РФ № 0002681753 от 14.03.2019. [*Ponomarev I.N., Sakharova O.M., Makarov M.S., Malygina M.A., Borovkova N.V.* Method of treatment of patients with shoulder neck fracture. Patent RF № 0002681753; 2019 (in Russian)].
12. *Fearmonti R., Bond J., Erdmann D., Levinson H.* A review of scar scales and scar measuring devices. Eplasty. 2010; 10:e43. Published 2010 Jun 21. https://www.ncbi.nlm.nih.gov/pmc/articles/PMC2890387/

Вклад авторов в работу: Н.В. Боровкова — концепция и дизайн исследования, научное редактирование; И.А. Филатова — концепция и дизайн исследования, научное редактирование; Е.В. Ченцова — концепция и дизайн исследования, научное редактирование; Е.В. Федосеева — сбор материала, написание статьи; Ю.А. Павленко — сбор материала, написание статьи; И.Н. Пономарев — научное редактирование; С.А. Шеметов — сбор материала, техническое редактирование; А. О. Петрова — техническое редактирование.

Поступила: 13.02.2020
Переработана: 20.02.2020
Принята к печати: 02.03.2020

Originally received: 13.02.2020
Final revision: 20.02.2020
Accepted: 02.03.2020

ИНФОРМАЦИЯ ОБ АВТОРАХ / INFORMATION ABOUT THE AUTHORS

ГБУЗ «НИИ скорой помощи им. Н.В. Склифосовского» ДЗМ, пл. Большая Сухаревская, д. 3, Москва, 129090, Россия

Наталья Валерьевна Боровкова — д-р мед. наук, заведующая лабораторией трансплантации клеток и иммунотипирования

Иван Николаевич Пономарев — канд. мед. наук, хирург, научный сотрудник лаборатории трансплантации клеток и иммунотипирования

ФГБУ «НМИЦ глазных болезней им. Гельмгольца» Минздрава России, ул. Садовая-Черногрязская, д. 14/19, Москва, 105062, Россия

Ирина Анатольевна Филатова — д-р мед. наук, руководитель отдела пластической хирургии и глазного протезирования

Екатерина Валериановна Ченцова — д-р мед. наук, профессор, руководитель отдела травматологии

Елена Викторовна Федосеева — врач-офтальмолог, научный соискатель отдела травматологии

Юрий Александрович Павленко — аспирант отдела пластической хирургии и глазного протезирования

Сергей Александрович Шеметов — канд. мед. наук, офтальмохирург отдела пластической хирургии и глазного протезирования

Алена Олеговна Петрова — офтальмохирург, младший научный сотрудник отдела травматологии

Для контактов: Елена Викторовна Федосеева, dr.elfed23@gmail.com; Юрий Александрович Павленко, yuriy.pav@gmail.com

N.V. Sklifosovsky Research Institute for Emergency Medicine, 3, Bolshaya Sukharevskaya pl., Moscow, 129090, Russia

Natalia V. Borovkova — Dr. of Med. Sci., head of the laboratory of cell transplantation and immunotyping

Ivan N. Ponomarev — Cand. of Med. Sci., surgeon, researcher, laboratory of cell transplantation and immunotyping

Helmholtz National Medical Research Center of Eye Diseases, 14/19, Sadovaya-Chernogryazskaya St., Moscow, 105062, Russia

Irina A. Filatova — Dr. of Med. Sci., head of the department of plastic surgery and eye prosthetics

Ekaterina V. Chentsova — Dr. of Med. Sci., professor, head of the department of traumatology

Elena V. Fedoseeva — ophthalmologist, department of traumatology

Yuri A. Pavlenko — PhD student, department of plastic surgery and eye prosthetics

Sergey A. Shemetov — Cand. of Med. Sci., ophthalmic surgeon, department of plastic surgery and eye prosthetics

Alena O. Petrova — ophthalmic surgeon, junior researcher, department of traumatology

Contact information: Elena V. Fedoseeva, dr.elfed23@gmail.com; Yuri. A. Pavlenko, yuriy.pav@gmail.com