https://doi.org/10.21516/2072-0076-2020-13-3-61-68

Влияние кортикостероидной терапии на процесс рубцевания бактериальной язвы роговицы

В.В. Нероев, Е.В. Яни, И.П. Хорошилова-Маслова, В.А. Голикова

ФГБУ «НМИЦ глазных болезней им. Гельмгольца» Минздрава России, ул. Садовая-Черногрязская, д. 14/19, Москва, 105062, Россия

***Цель** работы — провести клинико-морфологическое исследование роли кортикостероидов в заживлении язвенного дефекта на экспериментальной модели бактериальной язвы роговицы. **Материал и методы.** Кролики с бактериальной язвой роговицы были разделены на 4 группы по 10 особей (по 10 глаз). В 1-й группе проводилось местное антибактериальное лечение. Во 2-й и 3-й группе к антибактериальному лечению добавлены инъекции раствора дексаметазона 0,1 % 0,2–0,3 мл 1 раз в сутки (парабульбарно или в холку соответственно). В 4-й (контрольной) группе после моделирования язвы роговицы проводили клиническое наблюдение и изучение изменений без лечения. Структурные изменения тканей глаз оценивали путем патогистологического исследования с помощью микроскопической системы Leica при увеличении 100–600. **Результаты.** Добавление кортикостероидов на ранних сроках лечения бактериальных язв роговицы способствует ингибированию воспаления, снижению активности коллагенолизиса, сокращению размера язвенного дефекта и подавлению ангиогенеза, что приводит к изменению качества рубцовой ткани. **Заключение.** Добавление к схеме лечения кортикостероидов местно в виде парабульбарных инъекций способствует изменению качества формирующейся фиброзной ткани, заполняющей язвенный дефект: образуется тонкий рубец, более выгодный в оптическом отношении.*

Ключевые слова: бактериальные язвы роговицы; кортикостероидная терапия; эксперимент
Конфликт интересов: отсутствует.
Прозрачность финансовой деятельности: никто из авторов не имеет финансовой заинтересованности в представленных материалах или методах.
Для цитирования: Нероев В.В., Яни Е.В., Хорошилова-Маслова И.П., Голикова В.А. Влияние кортикостероидной терапии на процесс рубцевания бактериальной язвы роговицы. Российский офтальмологический журнал. 2020; 13 (3): 61-8. https://doi.org/10.21516/2072-0076-2020-13-3-61-68

The impact of corticosteroid therapy on the bacterial corneal ulcer healing process

Vladimir V. Neroev, Elena V. Yani, Inna P. Khoroshilova-Maslova, Viktorija A. Golikova

Helmholtz National Medical Research Center of Eye Diseases, 14/19, Sadovaya-Chernogryazskaya st., Moscow, 105062, Russia
viktorydeva@gmail.com

***Purpose:** to conduct a clinical and morphological study of the role of corticosteroids in the healing of the ulcerative defect on an experimental model of the bacterial corneal ulcer. **Material and methods.** The developed model of the bacterial corneal ulcer was used. Rabbits with bacterial corneal ulcer were divided into 4 groups of 10 animals (10 eyes) each. Group 1 received local antibacterial treatment. Groups 2 and 3 additionally received injections of 0.2–0.3 ml of Dexamethasone 0.1 % solution once per day (parabulbarly or under the skin of the back, respectively). Group 4 received no treatment but was checked clinically after ulcer modeling. Structural changes in eye tissues were assessed by histopathological examination using an examination on a Leica microscope system with a magnification of 100 to 600. **Results.** Addition of corticosteroids in the early period of bacteria ulcer treatment contributes to an inhibition of the inflammatory process, reduces the action of collagenolysis processes and the size of the ulcer defect, and suppresses angiogenesis, which leads to an improvement in scar tissue quality. **Conclusion.** Topical parabulbar injections of corticosteroids adding to the treatment topically in the form of parabulbar injections of corticosteroids contributes to changes in the emerging fibrous tissue which fills the ulcerous defect: a thin scar is formed, which is optically useful.*

© Нероев В.В., Яни Е.В., Хорошилова-Маслова И.П., Голикова В.А., 2020

Keywords: bacterial corneal ulcers; corticosteroid therapy; experiment
Conflict of interests: there is no conflict of interests.
Financial disclosure: No author has a financial or property interest in any material or method mentioned.
For citation: Neroev V.V., Yani E.V., Khoroshilova-Maslova I.P., Golikova V.A. The impact of corticosteroid therapy on the bacterial corneal ulcer healing process. Russian ophthalmological journal. 2020; 13 (3): 61-8 (In Russian). https://doi.org/10.21516/2072-0076-2020-13-3-61-68

Роговица — упорядоченная оптико-биологическая система с уникальным биохимическим составом и структурой. Инфекционные язвы роговицы, как правило, характеризуются роговичными эпителиальными дефектами, воспалением в строме и потенциальной потерей стромальной ткани с последующим помутнением и образованием рубцов роговицы [1]. Несмотря на интенсивное лечение, язвы обычно вызывают грубое рубцевание и, как следствие, ухудшение зрения. Трудность лечения данного состояния обусловлена многогранностью патогенеза язвенного процесса. При нарушении естественных защитных механизмов роговицы вследствие инфицирования различными патогенами возникает риск развития бактериальной язвы. Можно выделить следующие этапы патогенеза этого состояния.

1. *Нарушение целостности эпителия*. Плотные соединения эпителиальных клеток роговицы препятствуют попаданию бактерий в строму. Кроме того, клетки роговичного эпителия обладают способностью к фагоцитозу и межклеточной транспортировке поглощенных инородных агентов, что является дополнительным способом защиты от возбудителей [2, 3].

2. *Бактериальная адгезия, репликация и стромальная инвазия*. Вскоре после повреждения эпителия патогенные бактерии прикрепляются к эпителиальным клеткам, базальной мембране эпителия или строме. Адгезины бактерий взаимодействуют с гликопротеиновыми рецепторами на поверхности эпителия роговицы, происходит колонизация элементов внеклеточного матрикса роговицы — фибронектина, коллагена и ламинина [4]. Высвобождение бактериальных металлопротеиназ и других ферментов, «расплавляющих» межклеточный матрикс, позволяет патогенам проникнуть в строму роговицы [5].

3. *Каскад воспалительных реакций, высвобождение медиаторов воспаления и инициация воспалительных клеток*. Все это приводит к развитию местного воспаления вследствие активации комплементзависимых хемотаксинов. Выработка цитокинов, таких как фактор некроза опухоли альфа (ФНО-α) и интерлейкин-1 и др., приводит к транссудации нейтрофилов из лимбальных кровеносных сосудов. Каскад воспалительных реакций, вызванный бактериальной инвазией, вызывает приток полиморфноядерных лейкоцитов и нейтрофилов в инфицированную область, что приводит к повышенному высвобождению протеаз, цитокинов, которые привлекают еще больше лейкоцитов. Для удаления бактерий и остатков разрушенных нейтрофилов в роговицу мигрируют макрофаги.

4. *Разрушение стромы, последующее рубцевание или перфорация*. По данным литературы известно, что бактериальная интоксикация ведет как к активации ферментов протеолиза в очаге воспаления, так и к функциональной недостаточности их ингибиторов. Протеолитические ферменты разрушают не только коллагеновые фибриллы, но и фибронектин — гликопротеин межклеточного вещества, приводя к деструкции стромального вещества — протеолизису и колликвационному некрозу [6]. Оставшиеся кератоциты дифференцируются в фибробласты и размножаются для заполнения дефекта стромы. Синтезированный в итоге коллаген и, соответственно, экстрацеллюлярный матрикс не имеют упорядоченности и регулярности, что сопровождается образованием рубцов и последующим помутнением роговицы, а иногда и ее перфорацией [7–9]. Привлеченные в очаг поражения лейкоциты продуцируют проангиогенные цитокины, способствующие прорастанию сосудов и образованию более грубого васкуляризированного бельма, снижая функциональный прогноз по зрению [10–12].

На сегодняшний день стероидная терапия является стандартным противовоспалительным и антиангиогенным лечением пациентов с неоваскуляризацией роговицы после трансплантации роговицы. Однако использование кортикостероидов в лечении бактериальных язв роговицы остается спорным, поскольку нет окончательных доказательств для принятия такого решения [13, 14]. Некоторые исследования показывают, что раннее введение стероидов подавляет первоначальную активацию воспалительных цитокинов, и высокий положительный результат перевешивает побочные эффекты [15, 16]. Потенциальные недостатки применения стероидов при язвах роговицы — это развитие слишком активной местной иммуносупрессии, повышенное ингибирование синтеза коллагена и, как следствие, истончение роговицы, повышение внутриглазного давления, катаракта [17, 18]. Эксперименты D. Hos и соавт. [19] демонстрируют, что кортикостероиды значительно блокируют миграцию воспалительных клеток в очаг поражения роговицы, ингибируют хемотаксис нейтрофилов, снижая воспалительный ответ в роговице, что в свою очередь уменьшает действие воспалительных цитокинов, а также коллагеназ. Являясь мощными ингибиторами индуцированного воспалением лимфангиогенеза и неоангиогенеза, стероиды эффективно подавляют неоваскуляризацию, что может способствовать рубцеванию без неоваскуляризации [20–22]. Все вышеперечисленные эффекты кортикостероидов позволяют тормозить каскад воспалительных реакций, снижать высвобождение медиаторов воспаления, уменьшать воспалительную реакцию, способствовать менее грубому рубцеванию роговицы при бактериальных язвах. Анализ литературы по применению стероидов при бактериальном кератите выявил только четыре рандомизированных контролируемых исследования, оценивающих местное применение стероидов [23], согласно которым на данный момент мы имеем недостаточное количество данных для использования стероидов в лечении бактериальных язв роговицы, как положительного, так и

отрицательного характера. Кроме того, лишь в единичных работах изучается действие кортикостероидов на заживление роговицы при бактериальном язвенном процессе.

ЦЕЛЬ работы — клинико-морфологическое исследование роли кортикостероидов в заживлении язвенного дефекта на экспериментальной модели бактериальной язвы роговицы.

МАТЕРИАЛ И МЕТОДЫ

Материалом исследования служили 40 кроликов (40 глаз) породы шиншилла весом до 3 кг. Каждому кролику смоделировали бактериальную язву роговицы на одном глазу, второй глаз оставался интактным. Для эксперимента мы использовали разработанную в отделе инфекционных и аллергических заболеваний глаз НМИЦ глазных болезней им. Гельмгольца модель бактериальной язвы роговицы, прототипом которой явилась известная модель бактериального кератита [24]. В эксперименте использовали штамм *Staphylococcus aureus.* Всем экспериментальным животным под предварительной эпибульбарной анестезией (инстилляция в конъюнктивальную полость проксиметакаина 0,5 %) на одном глазу в оптической зоне выполняли послойную трепанацию роговицы трепаном диаметром 5 мм до 1/4 толщины стромы, с 9 до 3 и с 3 до 9 ч роговицу отсепаровывали. В образовавшиеся карманы вносили по 2 стандартные петли чистой стафилококковой культуры. Через 24 ч развивалась классическая клиническая картина бактериальной язвы роговицы. Экспериментальное лечение начинали через 24 ч. Кролики были разделены на 4 группы по 10 особей (по 10 глаз), включая контрольную группу. В 3 группах проводилось одинаковое местное антибактериальное лечение — 4 раза в сутки антибиотик из группы аминогликозидов в каплях Тобрамицин 0,3 % и 4 раза в сутки антибиотик из группы фторхинолонов в виде мази Офлоксацин 3 мг/г. В первой (1) группе проводилось только местное антибактериальное лечение. Во второй (2) группе к местному антибактериальному лечению добавлены парабульбарные инъекции раствора дексаметазона 0,1 % — 0,2 мл 1 раз в сутки в течение 14 дней. В третьей (3) группе к местному антибактериальному лечению добавлены инъекции раствора дексаметазона 0,1 % — 0,3 мл в холку 1 раз в сутки в течение 14 дней. В контрольной (4) группе после моделирования язвы роговицы проводили клиническое наблюдение изменений без лечения и каких-либо вмешательств. В ходе наблюдения отдельно оценивали язвенный дефект, воспалительные изменения в переднем отделе глаза и интенсивность помутнения роговицы в исходе, а также степень ее васкуляризации [25].

Оценку структурных изменений в тканях глаз проводили путем патогистологического исследования. После вывода животных на 7-й и 14-й день из эксперимента глаза энуклеировали, фиксировали в 10 % забуференном формалине и подвергали стандартной гистологической обработке. Микроскопическое исследование проводили с помощью микроскопической системы Leica при увеличении 100–600. Захват и анализ изображений проводили с помощью встроенной цифровой видеокамеры Leica DFC 420 C.

РЕЗУЛЬТАТЫ

В контрольной группе (без лечения) через 7 дней в центре роговицы имеется дефект ткани, над которым отсутствует эпителий (рис. 1).

На остальном протяжении эпителий резко истончен. В язвенном дефекте определяется зона эпицентра, прогрессирующий край и регрессирующий край. В области эпицентра видна выраженная инфильтрация роговицы клеточными элементами, а именно нейтрофилами и макрофагами, которые находятся в поверхностных и более глубоких слоях. Прогрессирующий край представлен резко выраженной инфильтрацией клеточными элементами роговичной стромы. Выражено набухание и отек роговичных пластин, отсутствует четкость пластинчатых элементов. Регрессирующий край имеет более сохранную пластинчатость роговицы, в более поверхностных слоях наблюдается инфильтрация клеточными элементами. Под истонченным эпителием отмечаются единичные эпителиоциты и единичные новообразованные кератоциты; в передней камере — гипопион с участками некроза, состоящий частично из нейтрофильных и макрофагальных клеточных элементов. Эндотелий не дифференцируется.

Через 14 дней в центре роговицы имеется грубый рубец, выступающий над поверхностью (рис. 2). В зоне язвенного дефекта — истонченный эпителий, под которым

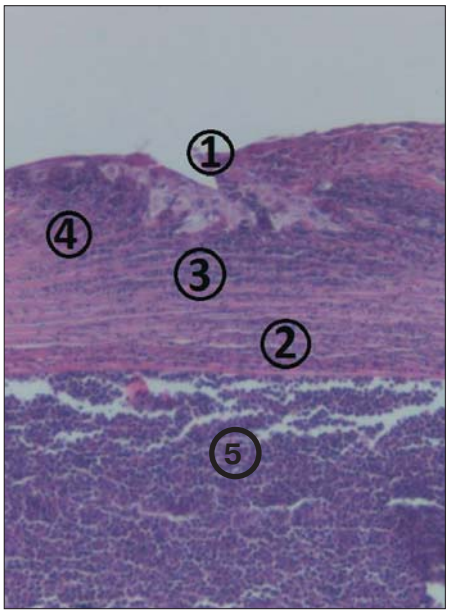

Рис. 1. Контрольная группа (без лечения), срок — 7 дней. Отсутствует эпителий (1), имеется отек роговичных пластин (2), выраженная клеточная инфильтрация (3), единичные новообразованные кератоциты (4), гипопион (5). Окраска гематоксилин-эозином (H & E), ×100

Fig. 1. The control group (without treatment), follow up period — 7 days. There is no epithelium (1), edema of the corneal plates (2), pronounced cell infiltration (3), single newly formed keratocytes (4), hypopion (5). Hematoxilin -eosin (H&E), ×100

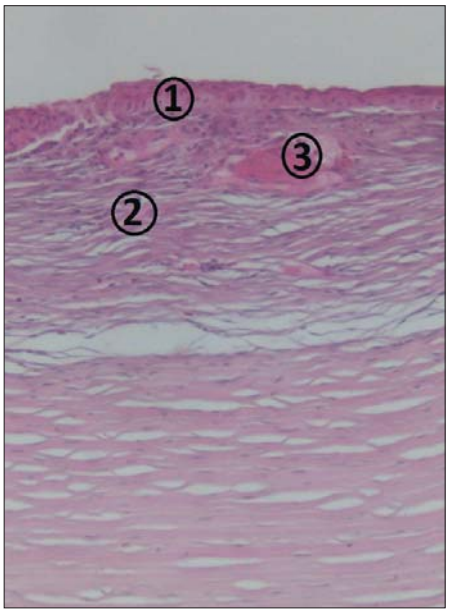

Рис. 2. Контрольная группа (без лечения) — 14 дней. Истонченный эпителий (1), грубая рубцовая ткань из рыхлых разнонаправленных коллагеновых волокон (2), новообразованные сосуды (3). Окраска гематоксилин-эозином (H & E), ×100

Fig. 2. Control group (without treatment), follow up period – 14 days: thinned epithelium (1), coarse scar tissue from loose multidirectional collagen fibers (2), newly formed vessels (3). Hematoxilin-eosin (H & E), ×100

новообразованная грубая рубцовая ткань, замещающая дефект.

Рубцовая ткань состоит из рыхлых волокнистых элементов, расположенных в разных направлениях, кератоцитов и новообразованных сосудов. В глубоких слоях роговицы наблюдается небольшой отек с сохранением пластинчатости, местами сохраняется воспалительная инфильтрация клеточными элементами. На остальном протяжении роговичная ткань сохраняет нормальное строение.

В 1-й группе (местное антибактериальное лечение) через 7 дней эпицентр язвы покрыт новообразованным эпителием, который фрагментирован, местами утолщен, имеет тенденцию к десквамации (рис. 3). Под эпителием отмечается появление новообразованных кератоцитов. В средних слоях в зоне эпицентра сохраняется клеточная инфильтрация, состоящая из макрофагов и нейтрофилов. В глубоких слоях воспалительная инфильтрация несколько меньше, видны единичные кератоциты. Десцеметова мембрана сохранена. В глубоких слоях роговицы в зоне эпицентра и в окружающих его областях сохраняется резко выраженный отек роговичной ткани и отсутствует пластинчатость. В прогрессирующем крае язвенного дефекта в области лимба сохраняется выраженная клеточная инфильтрация с новообразованными сосудами. В регрессирующем крае сохраняется пластинчатость, единичные воспалительные клетки. В единичных образцах в проекции эпицентра со стороны эндотелия наблюдается гипопион.

Через 14 дней в группе 1 — эпителий неравномерный, истонченный в центре рубца и утолщенный на периферии; под ним грубая рубцовая ткань из разнонаправленных волокон с новообразованными сосудами и очагами некротических изменений (рис. 4).

Сохраняется инфильтрация глубоких слоев роговицы клеточными элементами. Эндотелий сохранен.

Во 2-й группе (местное антибактериальное лечение + кортикостероидный препарат парабульбарно) через 7 дней в эпицентре роговицы наблюдается полная эпителизация

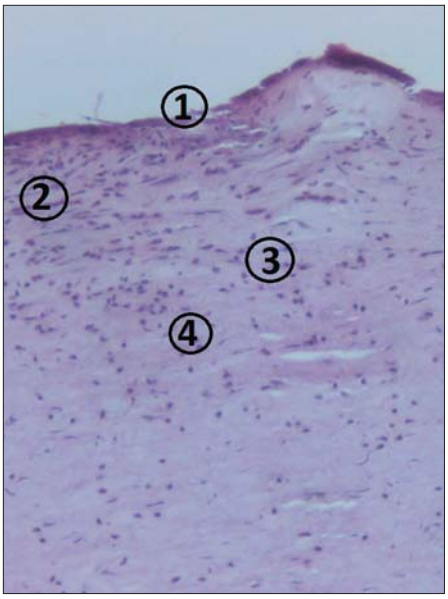

Рис. 3. Группа 1 (с применением местного антибактериального лечения), срок – 7 дней. Фрагментированный эпителий (1), новообразованные кератоциты (2), клеточная инфильтрация (3), отсутствие пластинчатости роговичной ткани под зоной рубцующейся язвы (4). Окраска гематоксилин-эозином (H&E), × 200

Fig. 3. 1st group (local antibacterial treatment), follow up period — 7 days: fragmented epithelium (1), newly formed keratocytes (2), cell infiltration (3), lack of lamellar corneal tissue under the area of scarring ulcers (4). Hematoxylin-eosin (H&E), × 200

язвенного дефекта (рис. 5). Эпителий имеет многослойное строение, имеется базальный слой и поверхностный плоскостной слой. Некоторые образцы отличаются выраженным утолщением эпителия и истончением роговицы. В зоне эпицентра формируется рубцовая ткань, состоящая из коллагеновых пластин и скопления новообразованных активных кератоцитов. Воспалительная клеточная инфиль-

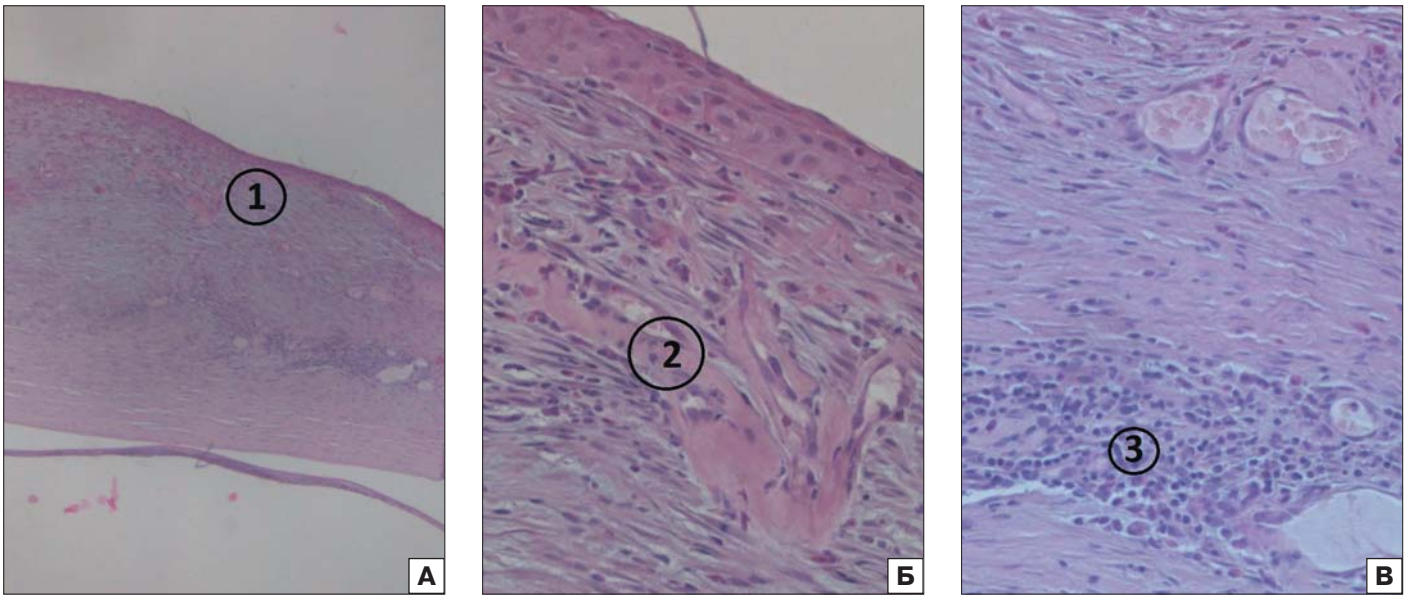

Рис. 4. Группа 1 (с применением местного антибактериального лечения), срок — 14 дней. Грубая рубцовая ткань, замещающая язвенный дефект (1), очаги новообразованных сосудов (2), инфильтрация клеточными элементами глубоких слоев роговицы под зоной рубцующегося язвенного дефекта (3). Окраска гематоксилин-эозином (H & E), А — × 100, Б, В — × 200

Fig. 4. 1st group (local antibacterial treatment), follow up period — 14 days. A — coarse scar tissue replacing the ulcer defect (1). Б — foci of newly formed vessels (2). B — cells elements infiltrate into the deep layers of the cornea under the scarring ulcer (3). Hematoxilin-eozine (H & E), A — × 100, Б, B — × 200

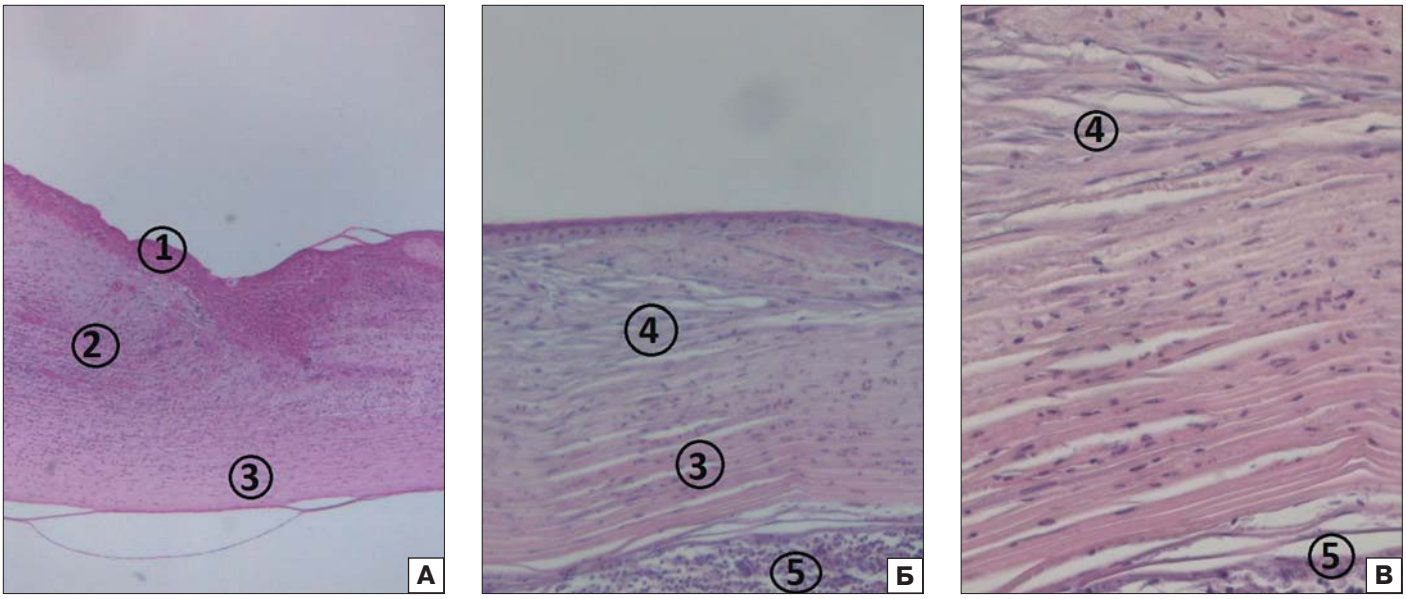

Рис. 5. Группа 2 (с применением местного антибактериального лечения и кортикостероидного препарата п/б), срок — 7 дней. Слоистый эпителий (1), новообразованные кератоциты (2), пластинчатость роговичных волокон (3), рубцовая ткань из волокнистых элементов (4), гипопион (5). Окраска гематоксилин-эозином (H & E), А — × 100, Б, В — × 200

Fig. 5. 2nd group (local antibacterial treatment + parabulbar injections of corticosteroid — Dexamethasone), follow up period — 7 days: layered epithelium (1), newly formed keratocytes (2), lamellar corneal fibers (3), scar tissue from fibrous elements (4), hypopyon (5). Hematoxylin-eosin (H & E), А — × 100, Б, В — × 200

трация в этой зоне отсутствует. В прогрессирующей зоне дефекта сохраняется отек, набухание роговичных пластин, единичные воспалительные клетки, в глубоких слоях сохраняется хорошо выраженная пластинчатость роговичной ткани с единичными воспалительными клетками — нейтрофилами и макрофагами. Эндотелий сохранен. В единичных образцах в проекции эпицентра со стороны эндотелия наблюдается гипопион в виде небольшого уплощенного рассасывающегося очага, содержащий скопления нейтрофилов и макрофагов.

Через 14 дней в зоне язвенного дефекта формируется новообразованная рубцовая ткань, покрытая эпителием (рис. 6). Обращает на себя внимание, что многослойный эпителий имеет базальную мембрану. Эпителий неравномерный, местами утолщен. Рубцовая ткань, состоящая из волокнистых компонентов, по своему виду очень приближена к нормальному строению роговичной ткани, местами волокна имеют параллельное строение, местами — смешанное.

В некоторых образцах отмечается выраженный полиморфизм волокнистых структур — сочетание утолщения с истончением. Воспалительная инфильтрация практически отсутствует.

В 3-й группе (антибактериальное лечение + кортикостероидный препарат в холку) через 14 дней (рис. 7) в зоне

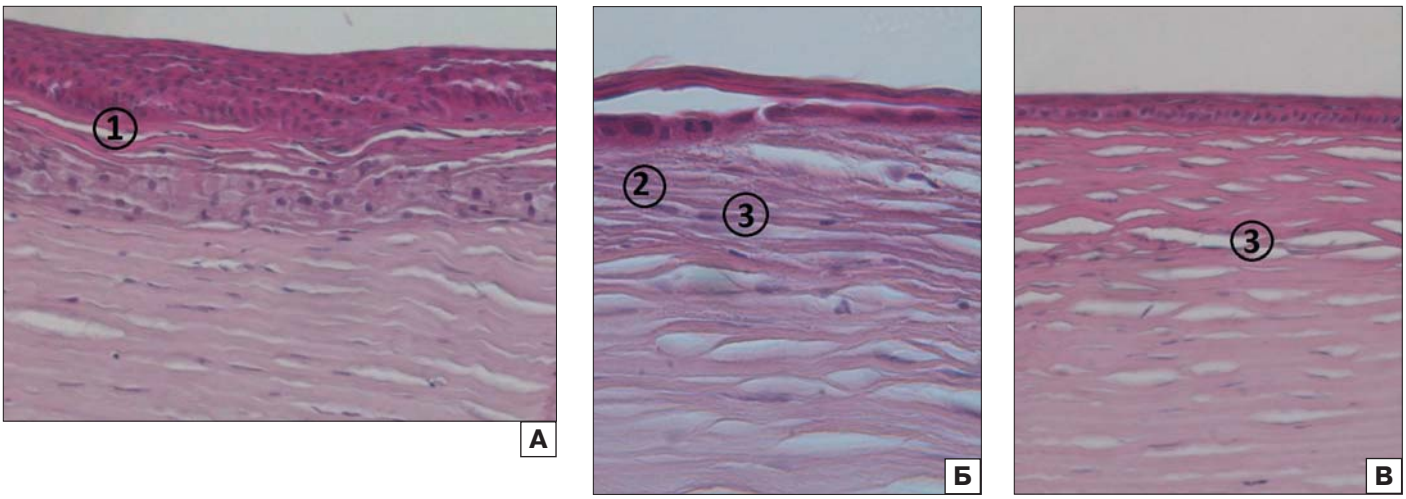

Рис. 6. Группа 2 (с применением местного антибактериального лечения и кортикостероидного препарата п/б), срок — 14 дней. Базальная мембрана эпителия (1), новообразованная рубцовая ткань (2), волокнистые компоненты рубцовой ткани приближены к нормальному строению (3). Окраска гематоксилин-эозином (H & E), А, Б, В — × 200

Fig. 6. 2nd group (local antibacterial treatment + parabulbar injections of corticosteroid — Dexamethasone), follow up period — 14 days: the basement membrane of the epithelium (1), the newly formed scar tissue (2), the fibrous components of the scar tissue are similar to the normal structure (3). Hematoxylin-eosin (H & E), А, Б, В — × 200

язвенного дефекта роговица истончена; эпителий с тенденцией к десквамации, покрывающий дефект неравномерной толщины, без выраженной поляризации слоев. Отмечается утолщение эпителия в зоне периферии и резкое уплощение, до 1—2 слоев в центре, базальная мембрана не визуализируется. Новообразованная рубцовая ткань имеет характерное строение: состоит из тонких коллагеновых волокон, расположенных местами параллельно стромальным коллагеновым волокнам глубоких слоев. На некоторых образцах нет полного восполнения язвенного дефекта новообразованной тканью. Воспалительные клеточные элементы и новообразованные сосуды отсутствуют.

ОБСУЖДЕНИЕ

Сравнивая гистологические особенности процесса заживления язвенного дефекта при различных видах терапии, можно отметить следующее. Заживление язвенного дефекта к 14-му дню после местного лечения антибактериальными препаратами характеризуется формированием фиброзной ткани, замещающей язвенный дефект. В основе формирования новообразованной фиброзной ткани лежат два фактора. Первым фактором является активная воспалительная инфильтрация нейтрофильно-макрофагального характера в проекции язвенного дефекта одновременно с гипопионом, которая сопровождается, наряду с подавлением микробной флоры, активацией процесса коллагенолизиса собственного вещества стромы роговицы. Морфологически эти процессы характеризуются выраженной клеточной реакцией в зоне язвенного дефекта и отеком, набуханием ткани роговицы, окружающей язву, утратой пластинчатости роговичной ткани. Вторым фактором является процесс ангиогенеза при антимикробной терапии с активной продукцией фибробластических элементов. Как известно, фибробласты синтезируют коллаген первого типа, отличающийся более полиморфным составом волокнистых структур фиброзной ткани, заполняющей язвенный дефект, в отличие от кератоцитов роговицы, синтезирующих коллаген III типа, отличающийся более мономорфным строением волокнистых структур [26, 27]. Эти два фактора при лечении антибактериальными препаратами приводят к формированию васкуляризированной фиброзной ткани, замещающей язвенный дефект. Добавление кортикостероидов в ранние сроки лечения бактериальных язв роговицы сопровождается ингибированием воспалительного процесса, что сокращает процессы коллагенолизиса и уменьшает размеры язвенного дефекта. Морфологически это проявляется слабовыраженной воспалительной инфильтрацией в рубцовой ткани, что ограничивает зону язвенного поражения. Кроме того, ингибирование ангиогенеза приводит к изменению качества рубцовой ткани. Уменьшение фибробластической активности при ингибиции ангиогенеза сопровождается синтезом коллагена кератобластами, в котором преобладает коллаген III типа с формированием более упорядоченных волокнистых структур в процессе коллагеногенеза. Подобный процесс выявляется при морфологической идентификации постъязвенных рубцов во 2-й группе, где антибактериальная терапия комбинируется с местным парабульбарным введением дексаметазона. Проведенная морфологическая идентификация постъязвенных рубцов показала разницу в структуре рубцовой ткани под влиянием дополнительного введения в схему лечения кортикостероидов. Различие заключалось в формировании бессосудистых рубцов с мономорфным волокнистым строением фиброзной ткани, что в оптическом отношении имеет большее преимущество.

Отмечена корреляция с данными клинической картины, где лучшие результаты в лечении экспериментальной язвы роговицы получены во 2-й и 3-й группах с применением парабульбарных инъекций раствора Дексаметазона 0,1 % — 0,2 мл 1 раз в сутки и инъекций раствора Дексаметазона 0,1 % — 0,3 мл в холку 1 раз в сутки соответственно в течение 14 дней [28]. Однако, согласно анализу данных гистологического исследования, предпочтительным представляется способ парабульбарного введения кортикостероидного препарата, так как при системном введении сильно выражено угнетение всех пролиферативных процессов, что выражается в истончении роговицы в зоне язвы.

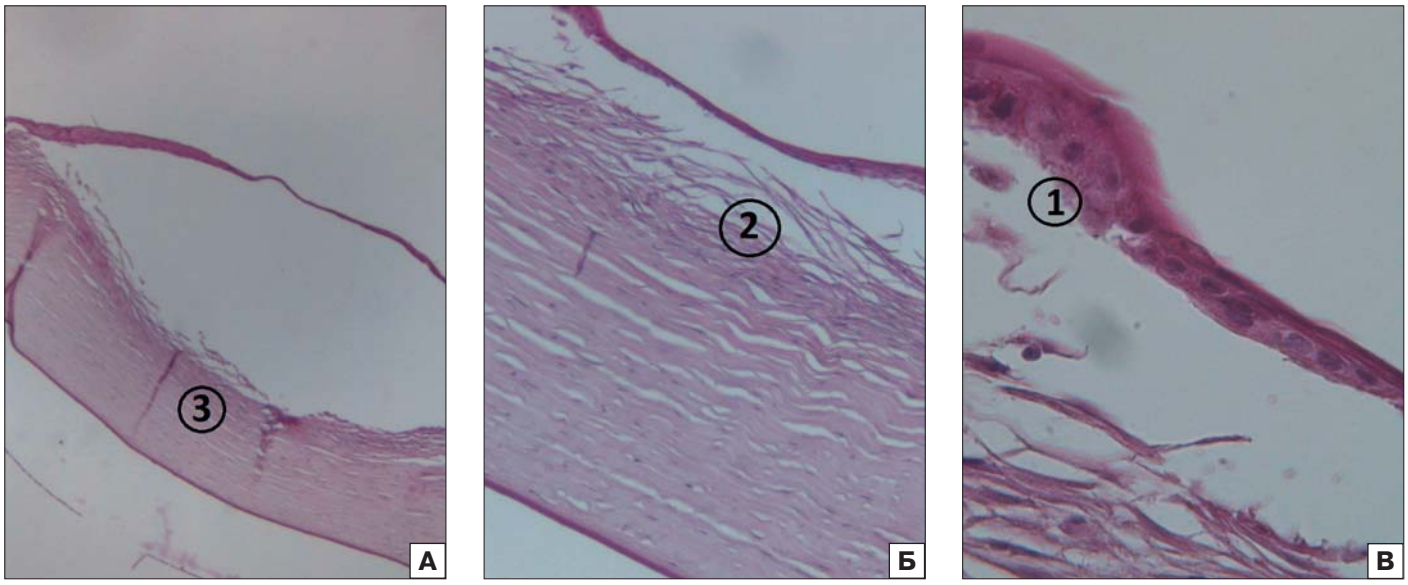

Рис. 7. Группа 3 (с применением местного антибактериального лечения и кортикостероидного препарата системно), срок — 14 дней. Эпителий с десквамацией (1), новообразованная рубцовая ткань (2), истончение роговицы в зоне дефекта (3). Окраска гематоксилин-эозином (H & E), А — × 100, Б, В — × 200

Fig. 7. 3rd group (local antibacterial treatment + corticosteroid systemically), follow up period — 14 days: epithelium with desquamation (1), newly formed scar tissue (2), thinning of the cornea in the defect zone (3). Hematoxylin-eosin staining (H & E), А — × 100, Б, В — × 200

ВЫВОДЫ

1. Морфологическое исследование показало возможность воздействия лекарственных препаратов на различные звенья патогенеза бактериальных язв роговицы.

2. При лечении антибактериальными препаратами, воздействующими на микрофлору язв роговицы, большую роль играет воспалительная макрофагально-нейтрофильная инфильтрация, индуцирующая последующие процессы заживления, сопровождающиеся ангиогенезом, фибробластической активностью и формированием грубого рубца, состоящего из полиморфных волокнистых структур.

3. Добавление к схеме лечения парабульбарных инъекций кортикостероидов (дексаметазона) вызывало ингибицию воспалительного процесса, подавление клеточной инфильтрации и ангиогенеза. В результате менялось качество формирующейся фиброзной ткани, заполняющей язвенный дефект. В подобной ситуации источником коллагеногенеза являлись не фибробласты, а кератоциты роговицы, генерирующие мономорфную нежно-волокнистую структуру фиброзной ткани и, как следствие, тонкий рубец в зоне язвенного дефекта, более выгодный в оптическом отношении.

4. Определена роль метода введения при воздействии на процесс заживления бактериальной язвы роговицы. Показано, что наряду с положительным действием кортикостероидов при местном парабульбарном введении системное введение кортикостероидов вызывает угнетение всех пролиферативных процессов, в результате чего формируется истончение роговицы в зоне язвы роговицы.

Литература/References

1. *Tuli S.S., Schultz G.S., Downer D.M.* Science and strategy for preventing and managing corneal ulceration. Ocul. Surf. 2007; 5: 23–39. doi: 10.1016/s1542-0124(12)70050-2
2. *Evans D.J., Fleiszig S.M.J.* Why does the healthy cornea resist Pseudomonas aeruginosa infection Am. J. Ophthalmol. 2013; 155 (6): 961–70. doi:10.1016/j.ajo.2013.03.00
3. *Каспарова Евг. А.* Гнойные язвы роговицы: этиология, патогенез, классификация. Вестник офтальмологии. 2015; 131 (5): 87–97. doi: 10.17116/oftalma2015131587-97 [*Kasparova Evg.A.* Purulent corneal ulcers: etiology, pathogenesis, classification. Vestnik oftal'mologii. 2015; 131 (5): 87–97 (in Russian). doi: 10.17116/oftalma2015131587-97]
4. *Chen L., Hazlett L.D.* Human corneal epithelial extracellular matrix perlecan serves as a site for Pseudomonas aeruginosa binding. Curr. Eye Res. 2001; 22 (1): 19–27. doi:10.1076/ceyr.22.1.19.6973
5. *Marquart M.E., O'Callaghan R.J.* Infectious keratitis: secreted bacterial proteins that mediate corneal damage. J. Ophthalmol. 2013; 2013:369094. doi:10.1155/2013/369094
6. *Осташевский В.Л., Горгиладзе Т.У.* Лечебное действие инстилляций контрикала при гнойном язвенном кератите. Офтальмологический журнал. 1984; 6: 350–3. [*Ostashevsky V.L., Gorgiladze T.U.* The therapeutic effect of contrykal instillations in purulent ulcerative keratitis. Ophthalmological journal (Ukraine). 1984; 6: 350–3 (in Russian)].
7. *Bukowiecki A., Hos D., Cursiefen C., Eming S.A.* Wound-healing studies in cornea and skin: parallels, differences and opportunities. Int. J. Mol. Sci. 2017 Jun; 18 (6): 1257. doi: 10.3390/ijms18061257
8. *Fleiszig S.M., Evans D.J.* The pathogenesis of bacterial keratitis: studies with Pseudomonas aeruginosa. Clin. Exp. Optom. 2002; 85: 271–8. doi:10.1111/j.1444-0938.2002.tb03082.x
9. *Tuli S.S., Schultz G.S., Downer D.M.* Science and strategy for preventing and managing corneal ulceration. Ocul. Surf. 2007 Jan; 5 (1): 23–39. doi: 10.1016/s1542-0124(12)70050-2
10. *Chang J.H., Garg N., Lunde E., et al.* Corneal neovascularization: an anti-VEGF therapy review. Surv. Ophthalmol., 2012; 57: 415–29. doi: 10.1016/j.survophthal.2012.01.007
11. *Chang J.H., Gabison E.E., Kato T., Aza D.T.* Corneal neovascularization. Curr. Opin. Ophthalmol. 2001; 12: 242–9. doi:10.1097/00055735-200108000-00002
12. *Shaik-Dasthagirisaheb Y.B., Varvara G., Murmura G., et al.* Vascular endothelial growth factor (VEGF), mast cells and inflammation. Int. J. Immunopathol. Pharmacol. 2015; 26: 327–35. doi: 10.1177/039463201302600206
13. *Srinivasan M., Lalitha P., Mahalakshmi R.* Corticosteroids for bacterial corneal ulcers. Br. J. Ophthalmol. 2009; 93 (2): 198–202. doi: 10.1136/bjo.2008.147298
14. *Hindman H.B., Patel S.B., Jun A.S.* Rationale for adjunctive topical corticosteroids in bacterial keratitis. Arch. Ophthalmol. 2009; 127 (1): 97–102. doi: 10.1001/archophthalmol.2008.504
15. *Ohadi C., Litwin K.L., Moreira H.* Anti-inflammatory therapy and outcome in a guinea pig model of Pseudomonas keratitis. Cornea. 1992; 11 (5): 398–403.
16. *Badenoch P.R., Hay G.J., McDonald P.J., Coster D.J.* A rat model of bacterial keratitis: effect of antibiotics and corticosteroid. Arch. Ophthalmol. 1985; 103 (5): 718–22.
17. *Fel A., Aslangul E., Le Jeunne C.* Eye and corticosteroid's use. Presse Med. 2012; 41: 414–21. doi: 10.1016/j.lpm.2012.02.001
18. *Shakiba Y., Mansouri K., Arshadi D., Rezaei N.* Corneal neovascularization: molecular events and therapeutic options. Recent Pat. Inflamm. Allergy Drug. Discov. 2009; 3: 221–31. doi:10.2174/187221309789257450
19. *Hos D., Saban D.R., Bock F., et al.* Suppression of inflammatory corneal lymphagniogenesis by application of topical corticosteroids. Arch. Ophthalmol. 2011. 129: 445–52. doi:0.1001/archophthalmol.2011.42
20. *Tuli S.S.* Topical corticosteroids in the management of bacterial keratitis. Curr. Ophthalmol. Rep. 2013 Dec; 1 (4). doi:10.1007/s40135-013-0026-0
21. *Den S., Sotozono C., Kinoshita S., Ikeda T.* Efficacy of early systemic betamethasone or cyclosporin A after corneal alkali injury via inflammatory cytokine reduction. Acta Ophthalmol. Scand. 2004; 82: 195–9. doi: 10.1111/j.1600-0420.2004.00229.x
22. *Yi K., Chung T.Y., Hyon J.Y., et al.* Combined treatment with antioxidants and immunosuppressants on cytokine release by human peripheral blood mononuclear cells — chemically injured keratocyte reaction. Mol. Vis. 2011; 17: 2665–71. PMID:22065919
23. *Srinivasan M., Mascarenhas J., Rajaraman R.* Steroids for corneal ulcers trial group. corticosteroids for bacterial keratitis: the Steroids for Corneal Ulcers Trial (SCUT). Arch. Ophthalmol. 2012; 130 (2): 143–50. doi: 10.1001/archophthalmol.2011.315
24. *Бикбов М.М., Никитин Н.А., Суркова В.К., Зайнуллина Н.Б.* Способ моделирования бактериального кератита. Патент РФ 2480845. [*Bikbov M.M., Nikitin N.A., Surkova V.K., Zaynullina N.B.* Method of modeling bacterial keratitis. Patent RU, N2480845 (in Russian)].
25. *Панова И.Г., Маркитантова Ю.В., Смирнова Ю.А., Зиновьева Р.Д.* Молекулярно-генетические механизмы морфогенеза роговицы. Известия РАН. Серия биологическая. 2015; 42 (2): 117–26. doi: 10.7868/s0002332915020071 [*Panova I.G., Markitantova Y.V., Smirnova Y.A., Zinovieva R.D.* Molecular-genetic mechanisms of cornea morphogenesis. Biology Bulletin. 2015; 42 (2): 83–91. doi: 10.7868/s0002332915020071]
26. *Симирский В.Н.* Регенерация и фиброз тканей роговицы. Онтогенез. 2014; 45 (5): 314–25. doi: 10.7868/s0475145014050097 [*Simirskii V.N.* Regeneration and fibrosis of corneal tissues. Ontogenes. 2014; 45 (5): 314–25 (in Russian). doi: 10.7868/s0475145014050097]
27. *Hassell J.R., Birk D.E.* The molecular basis of corneal transparency. Exp. Eye Res. 2010; 91 (3): 326–35. doi:10.1016/j.exer.2010.06.021
28. *Нероев В.В., Яни Е.В., Голикова В.А., Позднякова В.В.* Оценка схем консервативного лечения бактериальных язв роговицы с применением глюкокортикостероидного препарата в эксперименте. Российский офтальмологический журнал. 2020;13 (2): 71–7. https://doi.org/10.21516/2072-0076-2020-13-2-71-77 [*Neroev V.V., Yani E.V., Golikova V.A., Pozdnyakova V.V.* Experimental evaluation of bacterial corneal ulcer treatment plans using glucocorticosteroid. Russian ophthalmological journal. 2020; 13 (2): 71–7 (In Russian). https://doi.org/10.21516/2072-0076-2020-13-2-71-77]

Вклад авторов в работу: В.В. Нероев — концепция и дизайн исследования, одобрение окончательной версии статьи; Е.В. Яни — концепция структуры исследования, написание статьи, внесение принципиальных замечаний в текст статьи; И.П. Хорошилова-Маслова — анализ и интерпретация данных, написание статьи, внесение принципиальных замечаний в текст статьи; В.А. Голикова — сбор материала, анализ и интерпретация данных, написание текста статьи.

Поступила: 11.02.2020
Переработана: 28.04.2020
Принята к печати: 01.06.2020

Originally received: 11.02.2020
Final revision: 28.04.2020
Accepted: 01.06.2020

ИНФОРМАЦИЯ ОБ АВТОРАХ / INFORMATION ABOUT THE AUTHORS

ФГБУ «НМИЦ глазных болезней им. Гельмгольца» Минздрава России, ул. Садовая-Черногрязская, д. 14/19, Москва, 105062, Россия
Владимир Владимирович Нероев — академик РАН, д-р мед. наук, профессор, директор
Елена Владимировна Яни — канд. мед. наук, руководитель отдела инфекционных и аллергических заболеваний глаз
Инна Петровна Хорошилова-Маслова — д-р мед. наук, профессор, руководитель отдела патологической анатомии и гистологии
Виктория Алексеевна Голикова — аспирант отдела инфекционных и аллергических заболеваний глаз
Для контактов: Виктория Алексеевна Голикова, viktorydeva@gmail.com

Helmholtz National Medical Research Center of Eye Diseases, Moscow, 105062, Russia
Vladimir V. Neroev — Academician of the Russian Academy of Sciences, Dr. of Med. Sci., professor, director
Elena V. Yani — Cand. of Med. Sci., head of department of infectious and allergic eye diseases
Inna P. Khoroshilova-Maslova — Dr. of Med. Sci., professor, head of department of pathological anatomy and histology
Viktorija A. Golikova — PhD student, department of infectious and allergic eye diseases
Contact information: Viktorija A. Golikova, viktorydeva@gmail.com