Имплантация интрастромальных роговичных сегментов для коррекции посттравматического рубцового роговичного астигматизма

В.В. Нероев, Е.В. Ченцова, Д.С. Беляев, А.В. Пенкина

ФГБУ «Московский НИИ глазных болезней им. Гельмгольца» Минздрава России

***Цель** работы — изучить возможность коррекции посттравматического рубцового роговичного астигматизма (ПРРА) с помощью имплантации интрастромальных роговичных сегментов (ИРС) с применением фемтосекундного лазера. **Материал и методы.** Прооперированы 28 пациентов (28 глаз) в возрасте от 18 до 70 лет (в среднем 37,5 ± 13,2 года) с астигматизмом от 2,5 до 10,0 дптр. Величина астигматизма до имплантации ИРС по данным авторефкератометрии составила 5,7 ± 2,8 дптр, кератотопографии — 6,0 ± 2,6 дптр, а при визометрии — 6,1 ± 2,1 дптр. Во всех случаях сферический эквивалент рефракции (СЭР) был отрицательным и составил в среднем 4,5 ± 2,1 дптр. **Результаты.** Основные рефракционные изменения в роговице проявлялись в течение первого месяца после имплантации ИРС. Цилиндрический компонент клинической рефракции и СЭР через 6 мес. после операции значимо уменьшились. Некорригированная острота зрения после операции в среднем в группе составила 0,29 ± 0,09, что было статистически значимо выше, чем до операции (0,10 ± 0,06): на 0,19 ± 0,08. **Заключение.** Подтверждена эффективность и безопасность коррекции ПРРА путем имплантации ИРС. Выявлен гиперметропизирующий эффект имплантации ИРС при ПРРА. Прецизионность формирования интрастромального роговичного тоннеля для имплантации ИРС подтверждена при помощи оптической когерентной томографии. Однако следует обратить внимание на остаточный астигматизм и остаточный сферический компонент рефракции, которые требуют дополнительной коррекции у всех пациентов, перенесших имплантацию ИРС.*

Ключевые слова: роговица, рубец роговицы, авторефкератометрия, кератотопография, астигматизм, коррекция, интрастромальные роговичные сегменты, посттравматический рубцовый роговичный астигматизм.

Российский офтальмологический журнал, 2017; 1: 36-42

Ежегодно в России регистрируется около 114,5–170 травм органа зрения на 100 тыс. человек [1, 2]. Несмотря на современные достижения офтальмохирургии в области профилактики посттравматического рубцового роговичного астигматизма (ПРРА) [3–10], на сегодняшний день нет совершенных методов, способных полностью избавить пациента от возникающих в результате травмы рефракционных изъянов роговицы, часто определяющих низкие зрительные функции и утрату трудоспособности в исходе глазной травмы.

Среди методов коррекции роговичного астигматизма можно выделить очковую и контактную коррекцию [11], рефракционную кератотомию [12, 13], имплантацию в строму роговицы биологических и небиологических материалов [14, 15], рефракционную кератопластику [16], эксимер-лазерные вмешательства на роговице [17], интраокулярную коррекцию [18, 19]. Однако в ряде случаев эти методики не применяются из-за сопутствующих повреждений глазного яблока, высокой миопической рефракции и астигматизма, истончения роговицы, центрального и/или парацентрального положения рубца роговицы.

ЦЕЛЬ исследования — изучить эффективность имплантации интрастромальных роговичных сегментов (ИРС) для коррекции ПРРА.

© В.В. Нероев, Е.В. Ченцова, Д.С. Беляев, А.В. Пенкина
ФГБУ «Московский НИИ глазных болезней им. Гельмгольца» Минздрава России

МАТЕРИАЛ И МЕТОДЫ

Прооперированы 28 пациентов (28 глаз), в том числе 24 мужчины и 4 женщины, в возрасте от 18 до 70 лет (в среднем 37,5 ± 13,2 года) с астигматизмом от 2,5 до 10,0 дптр, из них 18 пациентов было с артифакией, 10 — без патологических изменений хрусталика.

Предоперационное обследование включало визометрию, авторефкератометрию (АРКМ), пневмотонометрию (ПТМ) на автооптометрической системе COS-5100 (EPIC, Nidek, Япония), биомикроскопию переднего отрезка глаза и офтальмоскопию с мидриазом.

После операции имплантации ИРС пациенты наблюдались на следующий день, через неделю, 1, 3 и 6 мес. Максимальный срок наблюдения составил 32 мес.

На следующий день и через 2–3 мес. после операции имплантации ИРС пациентам проводилась оптическая когерентная томография (ОКТ) роговицы. Для этой цели применялся оптический когерентный томограф Spectralis OCT (Heidelberg Engineering, Германия). Максимальный срок наблюдения пациентов с использованием ОКТ роговицы в области имплантации составил 24 мес. (2 пациента).

Величина астигматизма до имплантации ИРС, по данным АРКМ, составила 5,7 ± 2,8 (M ± σ) дптр, кератотопографии (КТ) — 5,9 ± 2,6 дптр, а при визометрии — 6,1 ± 2,1 дптр. Во всех случаях сферический эквивалент рефракции (СЭР) был отрицательным и составил в среднем -4,5 ± 2,1 дптр. Смешанный астигматизм был у 6 %, простой миопический — у 4, миопия с астигматизмом — у 18. Некорригированная острота зрения (НКОЗ) составила 0,10 ± 0,06, максимальная корригированная острота зрения (МКОЗ) — 0,71 ± 0,23. Длина рубца составила в среднем 5,7 ± 2,3 мм, расстояние от центра — 1,6 ± 1,1 мм. У 16 пациентов был тангенциальный рубец роговицы, у 7 — радиальный, у 5 — смешанный. 17 пациентов имели широкий рубец, 11 — тонкий. У 25 пациентов был сквозной рубец, у 3 — несквозной. По данным АРКМ, минимальный радиус кривизны роговицы составил 7,0 ± 0,5 мм, максимальный — 8,0 ± 0,5 мм, средний — 7,5 ± 0,4 мм. Рефракция роговицы приведена в таблице 1.

Расчет зоны имплантации ИРС и их характеристик выполнялся по номограммам для коррекции астигматизма при кератоконусе для Keraring с учетом ограничений по толщине роговицы в зоне имплантации сегмента (Keraring Calculation Guidelines 2009, Mediphakos, Бразилия) [20]. Все хирургические вмешательства выполнены хирургом отдела травматологии и реконструктивной хирургии МНИИ ГБ им. Гельмгольца д-ром мед. наук О.Г. Оганесяном (руководитель отдела — д-р мед. наук, проф. Е.В. Ченцова) [21].

Таблица 1. Параметры роговицы (M ± σ) до операции имплантации ИРС

Показатель	АРКМ, дптр	КТ, дптр
Максимальная рефракция	48,2 ± 3,2	48,1 ± 3,2
Минимальная рефракция	42,5 ± 2,7	42,1 ± 2,6
Средняя рефракция	45,3 ± 2,6	45,1 ± 3,2
Астигматизм	5,7 ± 2,8	6,0 ± 2,6

Операция выполнялась в два этапа. На первом этапе формировался интрастромальный роговичный тоннель для имплантации ИРС при помощи фемтосекундного лазера (ФСЛ, Femto LDV, Ziemer, Швейцария). Операция выполнялась с помощью рукоятки LCS (Lamellar Corneal Surgery) для имплантации ИРС Keraring (Mediphakos, Бразилия) модуля Femto LDV, который позволяет максимально точно формировать интрастромальные тоннели. На втором этапе операции алмазным кератотомическим ножом производился радиальный непроникающий разрез длиной 1 мм по оси сильного меридиана в соответствии с данными компьютерной КТ. Входной канал формировался с помощью шпателя. Сегменты имплантировались в тоннель с помощью пинцета и крючка. Мы использовали ИРС Keraring SI-5 (Mediphacos, Бразилия), выполненные из полиметилметакрилата (ПММА).

Для статистического анализа использовали пакет программ Microsoft Excel 2007. Вычисляли среднее арифметическое значение и стандартное отклонение (M ± σ). Значимость различий между двумя средними значениями оценивалась при помощи t-критерия Стьюдента для зависимых и независимых выборок. Непараметрические данные и малые выборки сравнивали с помощью U-критерия Манна — Уитни и с помощью точного теста Фишера. Во всех случаях статистически значимым считали $p < 0,05$. Для сравнения информативности методов АРКМ и КТ также использовался линейный коэффициент корреляции Пирсона (r).

РЕЗУЛЬТАТЫ

По данным ОКТ роговицы положение ИРС в течение как минимум 2 мес. наблюдения оставалось стабильным у всех пациентов (рис. 1). Осложнений в виде миграции или протрузии сегментов в течение всего срока наблюдения (до 24 мес.) не отмечалось.

На рисунке 2 показано положение ИРС на глазу пациента с рубцом роговицы через 7 дней после имплантации.

В послеоперационном периоде всем пациентам с ИРС выполнялось кератотопографическое исследование (рис. 3).

Через неделю после имплантации ИРС астигматизм, максимальная, минимальная и средняя рефракция роговицы статистически значимо уменьшились (табл. 2). Значимого различия между результатами АРКМ и КТ не выявлено ($p > 0,05$).

Через неделю после имплантации ИРС произошло увеличение НКОЗ на 0,11 ± 0,06 ($p < 0,05$),

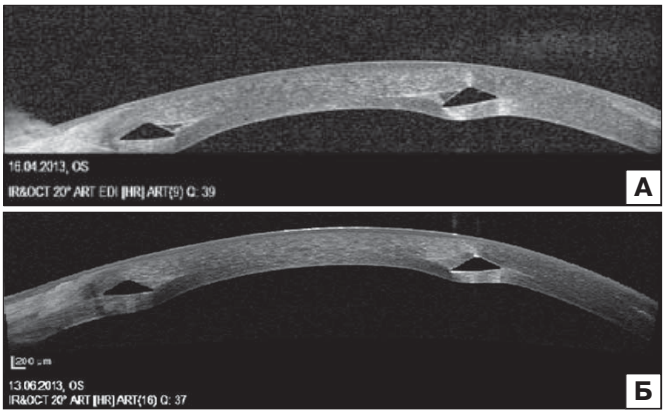

Рис. 1. ОКТ роговицы после фемтолазерной имплантации ИРС. А — на следующий день визуализируется профиль роговицы, ИРС в толще роговицы; Б — через 2 мес. визуализируется профиль роговицы, ИРС в толще роговицы, положение ИРС не изменилось.

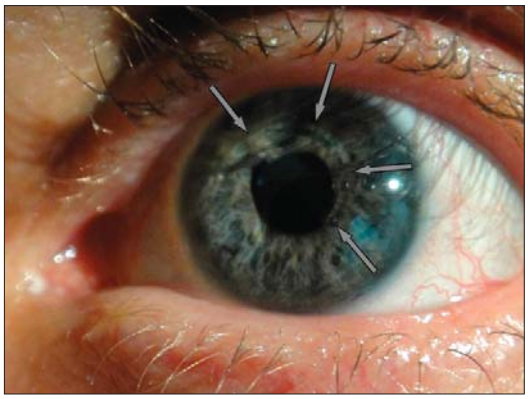

Рис. 2. Глаз пациента с рубцом роговицы через 7 дней после имплантации ИРС (отмечено стрелками).

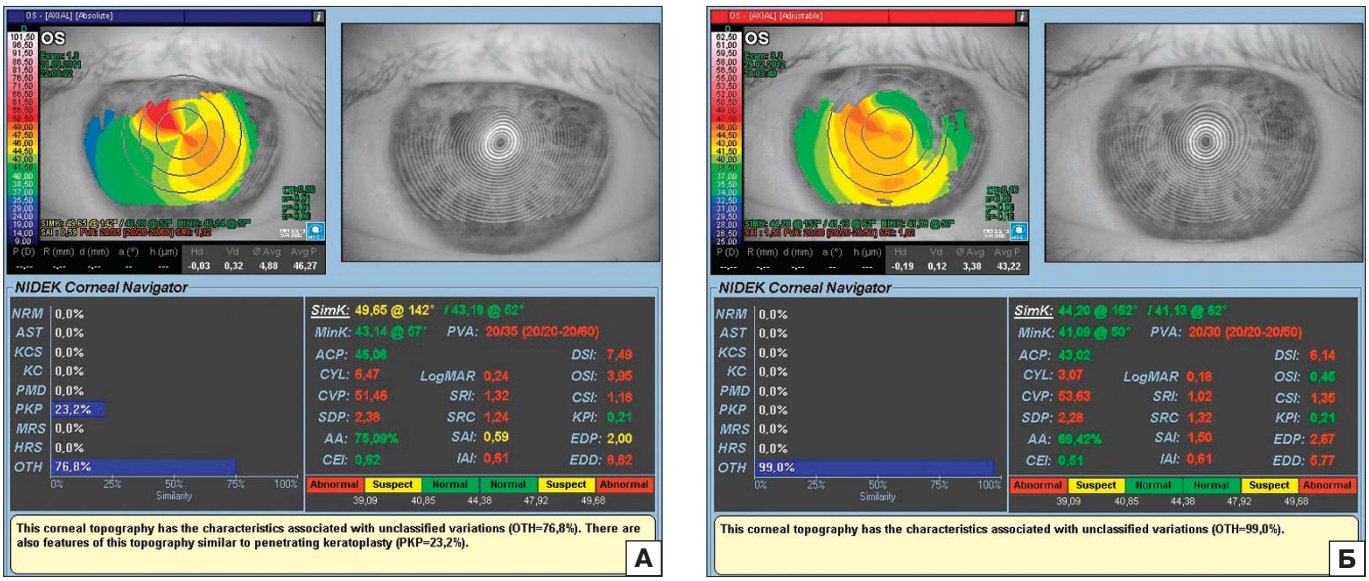

Рис. 3. Кератотопограмма глаза пациента со сквозным рубцом роговицы. А — до операции имплантации ИРС; Б — через 7 дней после имплантации ИРС.

Таблица 2. Динамика рефракции роговицы через неделю после имплантации ИРС

		Макс. рефракция	Мин. рефракция	Средн. рефракция	Астигматизм
АРКМ, дптр	До операции	48,2 ± 3,2	42,5 ± 2,7	45,3 ± 2,6	5,7 ± 2,8
	7 дней	44,1 ± 2,3	40,1 ± 2,4	42,1 ± 2,3	4,0 ± 1,3
	Δ (динамика показателя)	-4,1 ± 1,9*	-2,3 ± 1,8*	-3,2 ± 1,6*	-1,8 ± 2,1*
КТ, дптр	До операции	48,1 ± 3,2	42,1 ± 2,6	45,1 ± 2,7	6,0 ± 2,6
	7 дней	44,3 ± 1,9	40,2 ± 2,2	42,2 ± 1,9	4,1 ± 1,2
	Δ (динамика показателя)	-3,8 ± 2,3*	-1,9 ± 1,8*	-2,9 ± 1,6*	-1,9 ± 2,6*

Примечание. * — различие с дооперационным уровнем статистически значимо ($p < 0,05$).

этот показатель составил 0,21 ± 0,08, МКОЗ увеличилась на 0,04 ± 0,10 ($p > 0,05$) и составила 0,75 ± 0,20. Уменьшение СЭР с -4,5 ± 2,1 до -1,5 ± 1,0 дптр оказалось статистически значимым ($p < 0,05$). При визометрии с коррекцией было установлено, что МКОЗ достигнута у пациентов при средней коррекции цилиндром (без учета сферического компонента) в 3,8 ± 1,1 дптр, что говорит о ее снижении в среднем на 2,3 ± 1,9 дптр ($p < 0,05$). При сравнении клинической рефракции, полученной при визометрии, и астигматизма по данным АРКМ линейный коэффициент корреляции Пирсона (r) составил 0,88, а при сравнении с данными КТ — 0,92.

Через месяц после имплантации ИРС по данным КТ рефракция роговицы продолжила уменьшаться в сильном меридиане, также уменьшился и астигматизм ($p < 0,05$). Изменения показателей АРКМ оказались статистически не значимыми (табл. 3) по сравнению с показателями, которые были получены через неделю после операции.

Через месяц после операции НКОЗ составила $0,29 \pm 0,08$, что говорит о ее повышении на $0,08 \pm 0,07$ ($p < 0,05$). МКОЗ составила $0,79 \pm 0,19$, увеличение МКОЗ составило $0,04 \pm 0,06$, что оказалось статистически не значимо ($p > 0,05$), СЭР составил $-1,1 \pm 0,9$ дптр, его уменьшение было статистически значимым ($p < 0,05$) и составило $0,4 \pm 0,4$ дптр. Цилиндрический компонент клинической рефракции (без учета сферического компонента) уменьшился на $0,4 \pm 0,6$ дптр и составил $3,4 \pm 0,9$ дптр, что близко к значимому результату ($p = 0,07$). Линейный коэффициент корреляции Пирсона (r) с данными АРКМ был равен 0,88, а с данными КТ — 0,94, что говорит о более высокой информативности КТ-исследования по сравнению с АРКМ.

Через 3 мес. после имплантации ИРС значимых изменений при визометрии с использованием данных АРКМ и КТ (табл. 4) по сравнению с результатами обследования через месяц после операции не выявлено ($p > 0,05$). Линейный коэффициент корреляции Пирсона (r) между цилиндрическим компонентом клинической рефракции и астигматизмом по данным АРКМ составил 0,92, а по данным КТ — 0,94.

Таким образом, можно считать, что при имплантации ИРС основные рефракционные изменения роговица с рубцовым астигматизмом претерпевает в течение первого месяца после операции.

Через 6 мес. после имплантации ИРС все пациенты отмечали улучшение зрения по сравнению с состоянием перед операцией. Осложнений, связанных с имплантацией ИРС, не было отмечено ни у одного пациента. НКОЗ в среднем в группе составила $0,29 \pm 0,09$, что говорит о ее статистически значимом увеличении по сравнению с предоперационной величиной ($0,10 \pm 0,06$) на $0,19 \pm 0,08$ ($p < 0,05$). Перед операцией МКОЗ была $0,71 \pm 0,23$, а через 6 мес. составила $0,80 \pm 0,18$, что свидетельствует о ее увеличении на $0,09 \pm 0,10$, которое, однако, оказалось статистически не значимым ($p = 0,07$).

Как следует из данных, приведенных на рисунке 4, СЭР после имплантации ИРС составил $-1,1 \pm 0,8$ дптр против $-4,5 \pm 2,0$ дптр до имплантации ИРС (различие статистически значимо, $p < 0,05$). Таким образом, выявлен гиперметропизирующий эффект имплантации ИРС. Цилиндрический компонент клинической рефракции (без учета сферического компонента) до операции составлял $6,1 \pm 2,1$ дптр, а через 6 мес. после операции — $3,4 \pm 0,9$ дптр (различие статистически значимо — $p < 0,05$).

Линейный коэффициент корреляции Пирсона (r) с данными АРКМ оказался равен 0,91, а с данными КТ — 0,94. Изменение преломляющей силы роговицы у пациентов через 6 мес. после имплантации ИРС по сравнению с предоперационными значениями представлено на рисунке 5 и в таблице 5. Динамика всех показателей оказалась статистически значимой ($p < 0,05$).

Таблица 3. Динамика рефракции роговицы через месяц после имплантации ИРС

Вид и срок обследования		Максимальная рефракция	Минимальная рефракция	Средняя рефракция	Астигматизм
АРКМ, дптр	7 дней	$44,1 \pm 2,3$	$40,1 \pm 2,4$	$42,1 \pm 2,3$	$4,0 \pm 1,3$
	1 месяц	$43,6 \pm 2,3$	$40,1 \pm 2,4$	$41,9 \pm 2,3$	$3,5 \pm 1,2$
	Δ (динамика показателя)	$-0,5 \pm 0,8$	$0,0 \pm 0,7$	$-0,3 \pm 0,7$	$-0,5 \pm 0,5$
КТ, дптр	7 дней	$44,3 \pm 1,9$	$40,2 \pm 2,2$	$42,2 \pm 1,9$	$4,1 \pm 1,8$
	1 месяц	$43,4 \pm 1,9$	$40,0 \pm 2,2$	$41,7 \pm 2,0$	$3,4 \pm 0,9$
	Δ (динамика показателя)	$-0,9 \pm 1,1$*	$-0,2 \pm 0,5$	$-0,5 \pm 0,7$	$-0,7 \pm 0,9$*

Примечание. * — различие статистически значимо, $p < 0,05$.

Таблица 4. Динамика рефракции роговицы через 3 мес. после имплантации ИРС

Вид и срок обследования		Максимальная рефракция	Минимальная рефракция	Средняя рефракция	Астигматизм
АРКМ, дптр	1 месяц	$43,6 \pm 2,3$	$40,1 \pm 2,4$	$41,9 \pm 2,3$	$3,5 \pm 1,2$
	3 месяца	$43,7 \pm 2,2$	$40,1 \pm 2,4$	$41,9 \pm 2,3$	$3,5 \pm 1,1$
	Δ (динамика показателя)	$0,0 \pm 0,1$	$0,0 \pm 0,1$	$0,0 \pm 0,1$	$0,0 \pm 0,2$
КТ, дптр	1 месяц	$43,4 \pm 1,9$	$40,0 \pm 2,2$	$41,7 \pm 2,0$	$3,4 \pm 0,9$
	3 месяца	$43,5 \pm 2,0$	$40,0 \pm 2,2$	$41,7 \pm 2,0$	$3,4 \pm 0,9$
	Δ (динамика показателя)	$0,0 \pm 0,2$	$0,0 \pm 0,3$	$0,0 \pm 0,2$	$0,0 \pm 0,3$

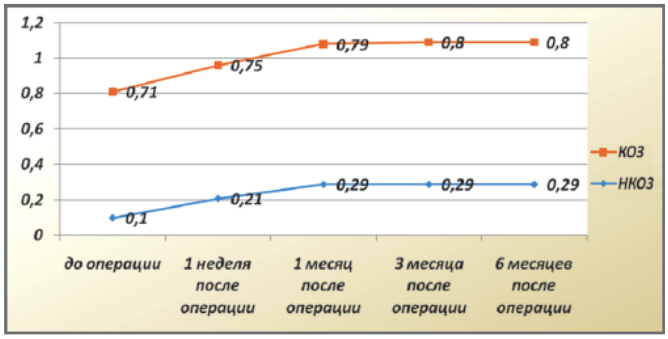

Рис. 4. Динамика изменения КОЗ и НКОЗ в течение 6 мес. после операции имплантации ИРС.

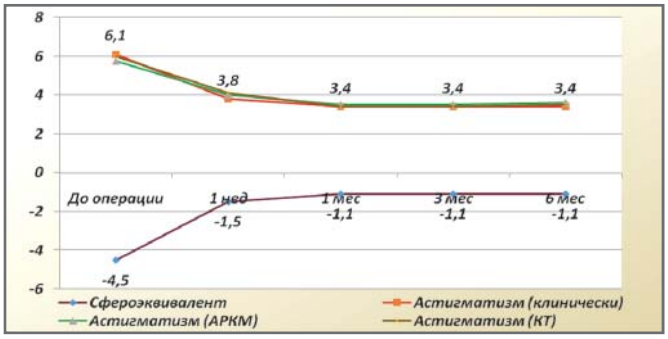

Рис. 5. Динамика СЭР и астигматизма по данным АРКМ, КТ и визометрии в течение 6 мес. после операции имплантации ИРС.

Таблица 5. Динамика рефракции роговицы через 6 мес. после имплантации ИРС

Вид и срок обследования		Максимальная рефракция	Минимальная рефракция	Средняя рефракция	Астигматизм
АРКМ, дптр	До операции	48,2 ± 3,2	42,5 ± 2,7	45,3 ± 2,6	5,7 ± 2,8
	6 месяцев	43,7 ± 2,2	40,1 ± 2,4	41,9 ± 2,3	3,6 ± 1,1
	Δ (динамика показателя)	-4,5 ± 2,0*	-2,4 ± 1,8*	-3,5 ± 1,7*	-2,2 ± 2,0*
КТ, дптр	До операции	48,1 ± 3,2	42,1 ± 2,6	45,1 ± 2,7	6,0 ± 2,6
	6 месяцев	43,5 ± 2,0	40,0 ± 2,1	41,7 ± 2,0	3,5 ± 0,9
	Δ (динамика показателя)	-4,6 ± 2,1*	-2,1 ± 1,8*	-3,3 ± 1,7*	-2,5 ± 2,1*

Примечание. * — различие с дооперационным уровнем статистически значимо.

Таким образом, можно утверждать, что в отдаленном послеоперационном периоде (через 3 мес. после операции) в рефракционной картине и данных визометрии у пациентов с рубцовым роговичным астигматизмом, перенесших имплантацию ИРС, не наблюдается значимых изменений.

ЗАКЛЮЧЕНИЕ

Эффективность хирургической коррекции рубцового роговичного астигматизма, выполненной у 28 пациентов, подтверждена при помощи современных методов диагностики и статистической обработки данных. Следует, однако, обратить внимание на остаточный астигматизм и остаточный сферический компонент рефракции, которые требуют дополнительных методов коррекции у всех пациентов, перенесших имплантацию интрастромальных кольцевых сегментов. Полученные результаты указывают на то, что номограммы, используемые при кератоконусе, недостаточно адекватны при рубцовом роговичном астигматизме, что в свою очередь требует разработки новой оптико-математической модели для расчета дозировок и параметров ИРС у пациентов с данной патологией.

Литература

1. *Гундорова Р.А., Нероев В.В., Кашников В.В.* Травмы глаза. Москва: ГЭОТАР-Медиа; 2009: 31–65.
2. *Марачева Н.М.* Проникающее ранение глазного яблока: структура, клиническая характеристика. Вестник Южно-Уральского государственного университета. Серия: образование, здравоохранение, физическая культура. 2010; 6: 37–40.
3. *Баранов И.Я., Борцов В.Н., Константинова Л.М.* Новый способ наложения непрерывного микрохирургического шва. Вестник офтальмологии. 1992; 3: 47–9.
4. *Волков В.В.* О современных тенденциях в определении задач хирургической обработки травм глаза. Офтальмологический журнал. 1989; 7: 286–7.
5. *Гундорова Р.А.* Принципы первичной хирургической обработки осколочных ранений глаза. Офтальмологический журнал. 1989; 7: 389–93.
6. *Гундорова Р.А., Бойко А.В., Филимонов А.Р., Грицюс Р.А., Синельщикова И.В.* Кератотомия при посттравматических рубцах роговицы. Методические рекомендации. Москва; 1991.
7. *Моторный В.В.* Способ наложения непрерывного шва на многослойную рану роговицы. Вестник офтальмологии. 1968; 2: 45–6.
8. *Краснов М.Л., Беляев В.С., ред.* Руководство по глазной хирургии. Москва: Медицина; 1988.
9. *Conlon M.R., Cani C.L.* Favorable outcome a patient with penetrating BB pellet injury. Can. J. Ophthalmol. 1989; 27 (5): 251–3.
10. *Neuerbauer N.B.* Microsurgery of ocular injuries. In: Proc. of 3-rd symposium of the ophthalmic microsurgery study. New York; 1972: 98–100.
11. *Галкин Н.Н.* Пособие по подбору очков. Ленинград: Медгиз; 1955.
12. *Гундорова Р.А., Бойко А.В., Филимонов А.Р.* Передняя дозированная кератотомия при посттравматических рубцах роговицы. Вестник офтальмологии.1989; 5: 12–3.
13. *Гундорова Р.А., Кашников В.В.* Повреждения глаза при чрезвычайных обстоятельствах. Новосибирск: СО РАМН; 2002.
14. *Гончар П.А., Беляев В.С., Кравчинина В.В. и др.* Межслойная рефракционная тоннельная кератопластика в коррекции близорукости и астигматизма. Вестник офтальмологии. 1988; 4: 25–30.
15. *Фролов М.А., Беляев В.С., Душин Н.В. и др.* Межслойная секторальная кератопластика в хирургической коррекции астигматизма. Вестник офтальмологии. 1996; 2: 15–8.
16. *Блаватская Е.Д.* Рефракционная кератопластика. Ереван: Айастан; 1973.

17. *Аветисов С.Э., Шелудченко В.М., Воронин Г.В.* Эксимер-лазерная коррекция посттравматического роговичного астигматизма на афакичном глазу. Вестник офтальмологии. 2001; 5: 44–5.
18. *Visser N., Gast S.T., Bauer N.J., Nuijts R.M.* Cataract surgery with toric intraocular lens implantation in keratoconus: a case report. Cornea. 2011; 30 (6 Jun.): 720–3.
19. *Visser N., Ruíz-Mesa R., Pastor F., et al.* Cataract surgery with toric intraocular lens implantation in patients with high corneal astigmatism. J. Cataract. Refract. Surg. 2011; 37 (8 Aug.): 1403–10.
20. *Нероев В.В., Пенкина А.В., Оганесян О.Г., Ханджян А.Т., Беляев Д.С.* Клинический случай. Позднее развитие инфекционного кератита после фемтолазерной имплантации интрастромальных роговичных сегментов. Российский медицинский журнал. 2012; 4: 38–9.
21. *Нероев В.В., Гундорова Р.А., Беляев Д.С. и др.* Первый опыт применения интрастромальных кольцевых сегментов для коррекции посттравматического рубцового роговичного астигматизма. Вестник офтальмологии. 2013; 6: 62–5.

Implantation of intrastromal corneal segments for the correction of post-traumatic cicatricial corneal astigmatism

V.V. Neroev, E.V. Chentsova, D.S. Belyaev, A.V. Penkina

Moscow Helmholtz Research Institute of Eye Diseases, Moscow, Russia
tersero@bk.ru

***Purpose**: to study the possibility of the correction of post-traumatic cicatricial corneal astigmatism (PCCA) by implanting intrastromal corneal segments (ICS) with a femtosecond laser. **Materials and methods**. We operated 28 patients (28 eyes) aged 18 to 70 (averagely 37.5 ± 13.2 years) with astigmatism from 2.5 to 10.0 D. Prior to ICS implantation, astigmatism as measured by autokeratorefractometry was 5.7 ± 2.8 D, by keratotopography 6.0 ± 2.6 D, and by visometry – 6.1 ± 2.1 D. In all cases the spherical equivalent of refraction (SER) was negative, averaging 4.5 ± 2.1 D. **Results**. The major refractive changes in the cornea were manifested in the first month after ICS implantation. The cylindrical component of clinical refraction and SER decreased significantly 6 months after the operation. Post-surgical uncorrected visual acuity proved to average 0.29 ± 0.09, which was significantly (by 0.19 ± 0.08) higher than before surgery (0.10 ± 0.06). **Conclusion**. The effectiveness and safety of PCCA correction by ICS implantation of ICS could be confirmed. The procedure was found to have a hyperopic effect. The intrastromal corneal tunnel formed for ICS was found to be precise, as shown by optical coherence tomography. It must however be borne in mind that residual astigmatism and residual SER require additional correction in all patients who underwent ICS implantation.*

Keywords: cornea, corneal scar, autorefractokeratometry, keratotopography, astigmatism, visual acuity, correction, intrastromal corneal segments, post-traumatic cicatricial corneal astigmatism.

doi: 10.21516/2072-0076-2017-10-1-36-42

Russian Ophthalmological Journal, 2017; 1: 36–42

References

1. *Gundorova R.A., Neroev V.V., Kashnikov V.V.* Eye traumas. Moscow: GEOTAR-Media; 2009; 31–65 (in Russian).
2. *Maracheva N.M.* Ocular penetration injury: structure and clinical characteristics. Vestnik juzhno-uralskogo gosudarstvennogo universiteta. Serija: obrazovanie, zdravookhranenie, fizicheskaja kultura. 2010; 6: 37–40 (in Russian).
3. *Baranov I.Ya., Bortsov V.N., Konstantinova L.M.* New method of uninterrupted microsurgical suturing. Vestnik oftal'mologii. 1992; 3: 47–9 (in Russian).
4. *Volkov V.V.* Modern trends in the determining purposes of eye injuries surgical treatment. Oftalmologicheskij zhurnal. 1989; 7: 286–7 (in Russian).
5. *Gundorova R.A.* Principles of primary surgical treatment of splinter eye injuries. Oftalmologicheskij zhurnal. 1989; 7: 389–93 (in Russian).
6. *Gundorova R.A., Bojko A.V., Filimonov A.R., Gritsjus R.A., Sinelshchikova I.V.* Keratotomy of post-trauma corneal scars. Guidelines for practitioners. Moscow; 1991 (in Russian).
7. *Motornyj V.V.* The technique for uninterrupted suturing of multilayer corneal injury. Vestnik oftal'mologii.1968; 2: 45–6 (in Russian).
8. *Krasnov M.L., Beljaev V.S., eds.* Ocular surgery guidelines. Moscow: Meditsina; 1988 (in Russian).
9. *Conlon M.R., Cani C.L.* Favorable outcome a patient with penetrating BB pellet injury. Can. J. Ophthalmol. 1989; 27 (5): 251–3.
10. *Neuerbauer N.B.* Microsurgery of ocular injuries. In: Proc. of 3-rd symposium of the ophthalmic microsurgery study. New York; 1972: 98–100.
11. *Galkin N.N.* Guidelines for selections of glasses. Leningrad: Medgiz; 1955. (in Russian).

12. *Gundorova R.A., Bojko A.V., Filimonov A.R.* Anterior dosed keratotomy in post trauma corneal scars. Vestnik oftal'mologii. 1989; 5: 12–3 (in Russian).
13. *Gundorova R.A., Kashnikov V.V.* Eye injuries in extreme situations. Novosibirsk: SO RAMN; 2002 (in Russian).
14. *Gonchar P.A., Beljaev V.S., Kravchinina V.V., et al.* Interlayer refractive tonnel keratoplasty in the correction of myopia and astigmatism. Vestnik oftal'mologii.1988; 4: 25–30 (in Russian).
15. *Frolov M.A., Beljaev V.S., Dushin N.V., et al.* Interlayer sectoral keratoplasty for surgical correction of astigmatism. Vestnik oftal'mologii. 1996; 2: 15–8 (in Russian).
16. *Blavatskaya E.D.* Refractive keratoplasty. Erevan: Ajastan; 1973 (in Russian).
17. *Avetisov S.E., Sheludchenko V.M., Voronin G.V.* Eximer laser correction of posttraumatic corneal astigmatism of aphakik eyes. Vestnik oftal'mologii. 2001; 5: 44–5 (in Russian).
18. *Visser N., GastS. T., Bauer N.J., Nuijts R.M.* Cataract surgery with toric intraocular lens implantation in keratoconus: a case report. Cornea. 2011; 30 (6 Jun.): 720–3.
19. *Visser N., Ruíz-Mesa R., Pastor F., et al.* Cataract surgery with toric intraocular lens implantation in patients with high corneal astigmatism. J. Cataract. Refract. Surg. 2011; 37 (8 Aug.): 1403–10.
20. *Neroev V.V., Penkina A.V., Oganesyan O.G., Khandjan A.N., Beljaev D.S.* Case report. Late development of infectious keratitis after femto laser implantation of intrastromal corneal segments. Rossijskij meditsinskij zhurnal. 2012; 4: 38–9 (in Russian).
21. *Neroev V.V., Gundorova R.A., Beljaev D.S., et al.* First experience of the intrastromal corneal segments using for the correction of posttraumatic cicatricle corneal astigmatism. Vestnik oftal'mologii. 2013; 6: 62–5 (in Russian).

Адрес для корреспонденции: 105062 Москва, ул. Садовая-Черногрязская, д. 14/19; ФГБУ «Московский НИИ глазных болезней им. Гельмгольца» Минздрава России
tersero@bk.ru

ИМЕЮТСЯ ПРОТИВОПОКАЗАНИЯ НЕОБХОДИМА КОНСУЛЬТАЦИЯ СПЕЦИАЛИСТА