https://doi.org/10.21516/2072-0076-2021-14-4-65-73

Комплексный анализ клинико-морфометрических признаков атрофических форм возрастной макулярной дегенерации

Н.В. Нероева, М.В. Рябина, А.Г. Кармокова✉, В.В. Нероев

ФГБУ «НМИЦ глазных болезней им. Гельмгольца» Минздрава России, ул. Садовая-Черногрязская, д. 14/19, Москва, 105062, Россия

Атрофическая форма поздней стадии возрастной макулярной дегенерации (ВМД) представляет собой распространенную причину тяжелой потери зрения. В настоящее время предложена новая система классификации, согласно которой выделяются два типа атрофии при поздней стадии ВМД, требующие более детального изучения: друзо-ассоциированная географическая атрофия (ГА), являющаяся конечной стадией прогрессирования сухой формы ВМД, и макулярная атрофия (МА), возникающая на фоне влажной ВМД, в том числе и на фоне лечения ингибиторами ангиогенеза. ***Цель*** *работы — провести комплексный анализ клинико-морфометрических признаков атрофических форм ВМД.* ***Материал и методы.*** *Обследованы 48 пациентов (61 глаз) в возрасте 48–84 лет с ГА (1-я группа) и МА (2-я группа), а также 25 здоровых добровольцев (35 глаз), сопоставимых по возрасту (группа контроля). Кроме стандартных офтальмологических обследований, проведено исследование аутофлюоресценции (АФ) глазного дна с измерением площади поражения, фоторегистрация глазного дна, оптическая когерентная томография (ОКТ) в стандартном режиме, режиме улучшенной глубины изображения (Enhanced Depth Imagine), Multicolor и ОКТ-ангиография (ОКТА).* ***Результаты.*** *Сравнительный анализ двух атрофических форм ВМД показал, что в глазах с ГА достоверно чаще встречались фокусы атрофии с захватом фовеа, а в глазах с МА, напротив, чаще были зафиксированы атрофические фокусы без захвата фовеа ($p < 0,05$). Тубуляцию фоторецепторов диагностировали преимущественно в глазах с ГА ($p < 0,05$). При морфометрическом анализе зафиксировано значимое уменьшение субфовеальной толщины хориоидеи в группах с ГА и МА относительно контроля ($p < 0,05$), при этом не выявлено достоверных различий при сравнении групп между собой. Оценка частоты выявления типов паттернов АФ глазного дна в 1-й и 2-й группах и их последующий сравнительный анализ показали, что у пациентов с ГА выявляются все типы паттернов, включая неоднородный и окаймляющий ($p < 0,05$). Во 2-й группе с МА выявлены диффузный и фокальный типы паттернов, при этом в данной группе диффузный паттерн определяли достоверно чаще ($p < 0,05$).* ***Заключение****. Выявлены основные семиологические признаки и морфометрические параметры, изучены их особенности и распространенность при ГА и МА, которые могут обладать диагностической и прогностической значимостью при ведении и лечении пациентов с данным заболеванием.*

Ключевые слова: возрастная макулярная дегенерация; географическая атрофия; макулярная атрофия; хориоидальная неоваскуляризация; оптическая когерентная томография; оптическая когерентная томография — ангиография; аутофлюоресценция глазного дна

Конфликт интересов: отсутствует.

Прозрачность финансовой деятельности: авторы не имеют финансовой заинтересованности в представленных материалах или методах.

Для цитирования: Нероева Н.В., Рябина М.В., Кармокова А.Г., Нероев В.В. Комплексный анализ клинико-морфометрических признаков атрофических форм возрастной макулярной дегенерации. Российский офтальмологический журнал. 2021; 14 (4): 65-73. https://doi.org/10.21516/2072-0076-2021-14-4-65-73

© Нероева Н.В., Рябина М.В., Кармокова А.Г., Нероев В.В., 2021

An integrated analysis of clinical and morphometric indications of atrophic forms of age-related macular degeneration

Natalia V. Neroeva, Marina V. Ryabina, Asiyat G. Karmokova✉, Vladimir V. Neroev

Helmholtz National Medical Research Center of Eye Diseases, 14/19, Sadovaya-Chernogryazskaya St., Moscow, 105062, Russia
asyakarma17@gmail.com

The atrophic form of late age-related macular degeneration (AMD) is a common cause of severe vision loss. Recently, a new classification system has been proposed, which identifies two types of atrophy in the late stage of AMD that require a more detailed study: (1) drusen-associated geographic atrophy (GA), which is the final stage of progression of dry AMD, and (2) macular atrophy (MA), which occurs in wet AMD, including the period of AMD treatment with angiogenesis inhibitors. ***Purpose:*** *an integrated analysis of clinical and morphometric signs of atrophic AMD forms.* ***Material and methods.*** *48 people (61eyes) aged 48–84 with GA (group 1) and MA (group 2) and a control group, recruited from age-matching 25 healthy volunteers (35 eyes), underwent standard ophthalmological examinations, fundus autofluorescence (FAF) with lesion area measurement, fundus photography, optical coherence tomography (OCT) in the standard mode and Enhanced Depth Imagine Mode, Multicolor, and OCT angiography.* ***Results.*** *The comparative analysis of two atrophic AMD forms showed that in GA eyes, foci of atrophy capturing the fovea were significantly more common, while, contrariwise in MA eyes atrophic foci not capturing the fovea were more frequent ($p < 0.05$). Photoreceptor tubulation was diagnosed mainly in eyes with GA ($p < 0.05$). The morphometric analysis showed a significant decrease in the subfoveal thickness of the choroid in the groups with GA and MA as compared to the control ($p < 0.05$), whilst no significant differences between two groups were noted. The assessment of the frequency of occurrence of types of fundus AF patterns in groups 1 and 2 followed by a comparative analysis, showed the presence of all types of patterns in GA patients, including the heterogeneous and the bordering pattern ($p < 0.05$). In the MA group, diffuse and focal types of patterns were revealed, while the frequency of the diffuse pattern turned out to be significantly more frequent ($p < 0.05$).* ***Conclusion.*** *The integrated analysis revealed the main semiological signs and morphometric parameters, their features and prevalence in GA and MA, which may have diagnostic and prognostic importance for the management and treatment of patients with AMD.*

Keywords: age-related macular degeneration; geographic atrophy; macular atrophy; choroidal neovascularization; optical coherence tomography; optical coherence tomography-angiography; fundus autofluorescence
Conflict of interests: there is no conflict of interests.
Financial disclosure: No author has a financial or property interest in any material or method mentioned.
For citation: Neroeva N.V., Ryabina M.V., Karmokova A.G., Neroev V.V. An integrated analysis of clinical and morphometric indications of atrophic forms of age-related macular degeneration. Russian ophthalmological journal. 2021; 14 (4): 65-73 (In Russian). https://doi.org/10.21516/2072-0076-2021-14-4-65-73

Возрастная макулярная дегенерация (ВМД) является основной причиной центральной потери зрения в развитых странах, затрагивающих 10 % людей старше 65 лет и более 25 % людей старше 75 лет [1]. Данные метаанализа показали, что к 2040 г. число людей в мире с данным заболеванием достигнет 288 млн человек [2]. Частота выявления ВМД на ранних стадиях оценивается в 6,8 %, а на поздних стадиях — в 1,5 % [3]. ВМД характеризуется поражением сетчатки в макулярной зоне с повреждением как отдельных структур комплекса «фоторецептор / ретинальный пигментный эпителий (РПЭ) / мембрана Бруха / хориокапилляр», так и с нарушением взаимосвязи между указанными компонентами. Первоочередность повреждения компонентов в данном комплексе связывают с формой ВМД [4]. Поздняя стадия ВМД, включающая хориоидальную неоваскулярную мембрану (ХНВ) (влажную форму) и географическую атрофию (ГА) (сухую форму), связана с существенными прогрессирующими нарушениями зрения [5]. При ведении пациентов описаны случаи трансформации одной формы ВМД в другую [6–11]. Это позволило сделать вывод, что эти формы ВМД не являются взаимоисключающими.

В 2017 г. была собрана международная группа независимых экспертов Classification of Atrophy Meetings (CAM), которая занимается утверждением терминологии, определением новых диагностических критериев и разработкой расширенной классификации различных видов атрофии при ВМД. В рамках этих встреч CAM-группой было предложено использовать термин ГА для обозначения конечной стадии прогрессирования сухой формы ВМД без признаков неоваскулярной мембраны, а при наличии ХНВ (в том числе ранее существующей) следует использовать термин «макулярная атрофия» (МА) [12].

Несмотря на успехи в лечении влажной формы ВМД, которые связаны с применением ингибиторов ангиогенеза, ретроспективные данные многоцентровых клинических исследований свидетельствуют о необходимости долгосрочного наблюдения за пациентами, получавшими антиангиогенную терапию, как для мониторинга отдаленных функциональных результатов, так и для оценки ее эффективности в связи с риском развития атрофических изменений. При этом прямое воздействие препаратов — ингибиторов сосудистого эндотелиального фактора роста (анти-VEGF) на развитие и рост МА остается предметом споров [10–12]. Данные, описывающие

признаки, которые могут предшествовать возникновению МА, достаточно разноречивы [13].

Комплексный подход с применением различных инструментальных методов обследования играет ключевую роль в диагностике и мониторинге атрофической формы ВМД, так как позволяет полноценно оценить состояние РПЭ и сетчатки. Технология спектральной оптической когерентной томографии (ОКТ) предоставляет возможность неинвазивно получать изображения поперечного сечения сетчатки с определением локализации и характера изменений нейросенсорной сетчатки и прилегающих структур [12, 14]. А разработка режима улучшенной глубины изображения Enhanced Depth Imagine (EDI-OKT) позволяет оценить структуры за пределами мембраны Бруха, в частности хориоидею и хориосклеральный интерфейс, делая возможным количественный анализ толщины хориоидеи [15]. Аутофлюоресценция (АФ) глазного дна имеет диагностическое значение в анализе состояния РПЭ, оценке площади поражения и прогрессирования атрофических изменений [16–18]. ОКТ-ангиография (ОКТА) представляет собой неинвазивный метод первой линии диагностики влажной ВМД, показавший высокую чувствительность и специфичность в выявлении ХНВ. В настоящее время показана целесообразность применения ОКТА при ГА с целью диагностики ХНВ и оценки состояния кровотока на уровне хориокапилляров [19, 20].

В то же время необходимы клинические исследования, направленные на выявление отличительных признаков, характерных для той или иной формы атрофии, с комплексным применением инструментальных методов диагностики.

ЦЕЛЬ работы — провести комплексный анализ клинико-морфометрических признаков атрофических форм ВМД.

МАТЕРИАЛ И МЕТОДЫ

В исследование вошли 48 человек (61 глаз) с ВМД (8 мужчин, 40 женщин) в возрасте 48–84 лет (в среднем 71,6 ± 1,6 года) с первичной ГА на фоне прогрессирования сухой формы ВМД (1-я группа) и со вторичной атрофией при влажной ВМД, в том числе и на фоне лечения ингибиторами ангиогенеза — МА (2-я группа), проходивших обследование в НМИЦ ГБ им. Гельмгольца. Первую группу составили 24 пациента (35 глаз), в том числе 4 мужчины и 20 женщин, в возрасте 48–83 лет (в среднем 71,70 ± 2,51 года) со средней максимально корригированной остротой зрения (МКОЗ) 0,42 ± 0,05. Во 2-ю группу вошли 24 пациента (26 глаз), в том числе 4 мужчины и 20 женщин, в возрасте от 55–84 лет (в среднем 71,20 ± 2,02 года) со средней МКОЗ 0,37 ± 0,04. Пациенты 2-й группы получили от 0 до 15 интравитреальных инъекций анти-VEGF препаратов.

Группа сравнения включала 25 здоровых добровольцев (35 глаз) без заболеваний сетчатки, сопоставимых по возрасту и полу.

Критериями исключения пациентов из исследования было наличие сопутствующих заболеваний сетчатки, воспалительных заболеваний органа зрения, глаукомы, помутнения оптических сред, препятствующих достаточной визуализации глазного дна, и пациенты с аномалией рефракции более 3,5 дптр.

Кроме стандартного офтальмологического обследования, всем пациентам проводили дополнительные инструментальные исследования: фоторегистрацию глазного дна (Eidon FA True Color Confocal Scanner centervue); исследование на АФ глазного дна с обработкой снимков с помощью программного обеспечения RegionFinder версии 2.4 для выявления зон атрофии РПЭ и измерения площади поражения (рис. 1); ОКТ в режимах: EDI-OKT, стандартном режиме, Multicolor и ОКТА. Субфовеальную толщину хориоидеи измеряли, начиная от наружной границы РПЭ до внутренней границы склеры (рис. 2). Оценка толщины сетчатки в макулярной зоне проводилась на основании данных ретинальной карты ETDRS с помощью специального программного обеспечения (рис. 3). Грубое нарушение архитектоники слоев на поздних стадиях заболевания в ряде случаев приводило к неправильной автоматической сегментации. В таких случаях границы слоев устанавливались в ручном режиме.

Математическая и статистическая обработка полученных данных проводилась с использованием стандартных пакетов прикладных программ MS Excel и Biostat v5. Оценка на нормальность распределения количественных показателей проводилась с помощью критерия Колмогорова — Смирнова и критерия Шапиро — Уилка.

Результаты представлены в виде среднего значения ± стандартной ошибки среднего арифметического (M ± m) для нормального распределения значений, а для значений,

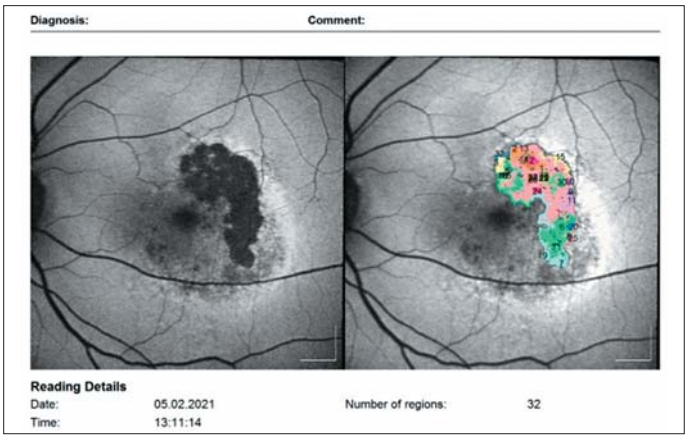

Рис. 1. АФ глазного дна с расчетом площади атрофии в режиме Region Finder у пациента с МА на фоне антиангиогенной терапии
Fig. 1. Fundus AF with the calculation of the area of atrophy in the Region Finder in a patient with MA during antiangiogenic therapy

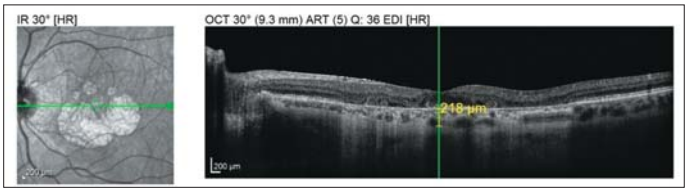

Рис. 2. Расчет субфовеальной толщины хориоидеи
Fig. 2. Calculation of subfoveal choroid thickness

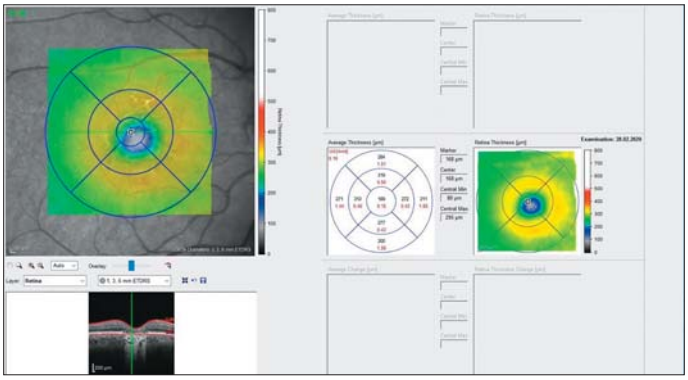

Рис. 3. Карта оценки толщины сетчатки в макулярной зоне
Fig. 3. Macular retinal thickness assessment map

не подчиняющихся нормальному распределению, — в виде Me [25; 75], где Me — медиана, 25 % — первый, 75 % — третий процентили. Качественные переменные представлены как в абсолютных (абс.), так и относительных (%) значениях. Для качественных признаков использовался критерий Пирсона (χ^2), при необходимости с поправкой на непрерывность Йейтса, и F-критерий Фишера. При сравнении количественных величин, близких к нормальному распределению, использовался критерий Стьюдента, а для данных, не подчиняющихся нормальному распределению, — критерий Манна — Уитни. Критический уровень значимости при проверке статистических гипотез в данном исследовании принимался $p < 0,05$.

РЕЗУЛЬТАТЫ

При осмотре пациентов обеих групп (61 глаз) на глазном дне выявлены начальные признаки ВМД (друзы, перераспределение пигмента) и признаки поздней ВМД: участки атрофии, которые выглядят как четко ограниченные области атрофии РПЭ, сквозь которые в некоторых случаях просматривались хориоидальные сосуды; ХНВ; отслойка пигментного эпителия (ОПЭ); отслойка нейроэпителия (ОНЭ); отек; кровоизлияния, фиброз.

Комплексная диагностика с применением ОКТ, ОКТА и АФ глазного дна позволила выделить основные клинико-морфологические признаки ВМД и определить частоту их выявления при различных формах атрофии (табл. 1).

Сравнительный анализ двух атрофических форм ВМД показал, что в глазах с ГА достоверно чаще встречались фокусы атрофии с захватом фовеа, а в глазах с МА, напротив, чаще были зафиксированы атрофические фокусы без захвата фовеа ($p < 0,05$).

Монофокальная и мультифокальная конфигурация атрофического фокуса встречалась в обеих группах примерно с одинаковой частотой.

При анализе клинической картины и данных ОКТ в 18 (51,4 %) глазах с ГА обнаружены мягкие друзы, в 12 (34,2 %) глазах — твердые друзы и в 13 (37,1 %) глазах — ретикулярные псевдодрузы (РПД). В 11 (42,3 %) глазах с МА диагностированы мягкие друзы, в 6 (23 %) глазах — твердые

Таблица 1. Анализ частоты выявления клинико-морфологических признаков ВМД при различных формах атрофии с их сравнительной оценкой
Table 1. Analysis of the frequency of occurrence of clinical and morphological signs of AMD in various forms of atrophy with their comparative assessment

Признаки Signs		Частота выявления в 1-й группе (ГА) Detection rate in the 1st group (GA) n = 35		Частота выявления во 2-й группе (МА) Detection rate in the 2nd group (MA) n = 26	
Интраретинальные гиперрефлективные фокусы Intraretinal hyperreflective foci		абс/abs	%	абс/abs	%
		19	54,2	20	76,9
Локализация атрофического фокуса Localization of atrophic focus	С захватом фовеа With the capture of fovea	27	77,1 *	12	46,1
	Без захвата фовеа Without the capture of fovea	8	22,8	14	53,8 *
Конфигурация атрофического фокуса Atrophic focus configuration	Монофокальная Monofocal	12	34,2	10	38,4
	Мультифокальная Multifocal	23	65,7	16	61,5
Паттерн АФ (в зависимости от гиперфлюоресцентного ободка) FAF pattern (dependent on hyperfluorescent rim)	Отсутствие None	5	14,2	6	23
	Фокальный Focal	8	22,8	5	19,2
	Неоднородный Pathy	5	14,2 *	–	–
	Окаймляющий Banded	7	20 *	–	–
	Диффузный Diffuse	10	28,5	15	57,6 *
Друзы Drusen	РПД RPD	13	37,1	12	46,1
	Мягкие Soft	18	51,4	11	42,3
	Твердые Cuticular	12	34,2	6	23
ОПЭ Detachment of pigment epithelium	Аваскулярная Avascular	8	22,8 *	1	3,8
	Неоваскулярная Neovascular	–		14	53,8
Тубуляция фоторецепторов Tubulation of photoreceptors		10	28,5 *	2	7,6
Наличие ВМА Availability of VMA		2	5,7	5	19,2

Примечание. n — количество глаз; «–» — признак не определяется; * — достоверность отличия показателей между 1-й и 2-й группами ($p < 0,05$).
Note. n — number of eyes; «–» — sign not defined; * — reliability of the differences in indicators between the 1st and 2nd group ($p < 0.05$).

друзы и в 12 (46,1 %) глазах — РПД (рис. 4). На 8 (22,8 %) глазах с ГА мягкие друзы имели сливной характер и образовывали аваскулярную ОПЭ, во 2-й группе аваскулярная ОПЭ диагностирована только в одном (3,8 %) глазу.

Витреоретинальная макулярная адгезия (ВМА) обнаружена в 2 (5,7 %) глазах с ГА и 5 (19,2 %) глазах с МА (рис. 5).

Из 35 глаз с ГА в 8,6 % случаев выявлены интраретинальные полости дегенеративного характера в зоне истончения нейросенсорной сетчатки (рис. 6).

По результатам ОКТ диагностировано наличие интраретинальных гиперрефлективных фокусов в 54,2 и 76,9 % случаев, соответственно в 1-й и 2-й группах (рис. 7).

Тубуляция фоторецепторов достоверно чаще встречалась в глазах с ГА ($\chi 2 = 4,12$, $p < 0,05$) (рис. 8). Оценка особенностей и выделение различных паттернов повреждения РПЭ проводились на основании АФ глазного дна. В ходе анализа снимков АФ зафиксировано отсутствие гиперфлюоресцентного ободка в одних случаях и его наличие — в других. В зависимости от конфигурации и распространенности АФ вокруг зоны атрофии выделены 4 паттерна: фокальный, неоднородный, окаймляющий, диффузный (рис. 9).

Рис. 4. Мультимодальная визуализация РПД
Fig. 4. Multimodal visualization of reticular psedodrusen (RPD)

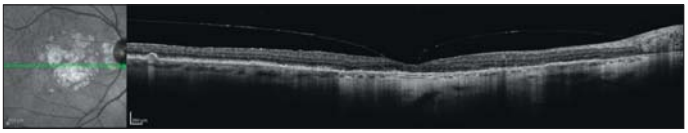

Рис. 5. ВМА у пациента с ГА
Fig. 5. VMA in a patient with GA

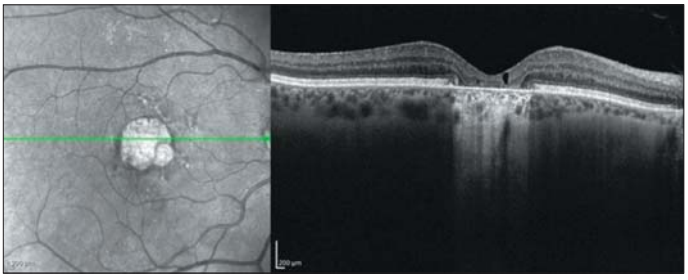

Рис. 6. Интраретинальные полости дегенеративного характера в зоне истончения сетчатки у пациента с ГА
Fig. 6. Intraretinal cavities of a degenerative nature in the area of retinal thinning in a patient with GA

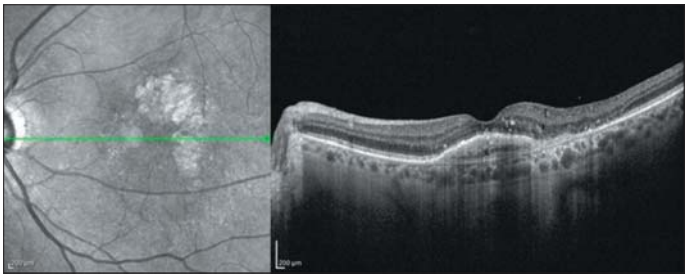

Рис. 7. Интраретинальные гиперрефлективные фокусы у пациента с МА
Fig. 7. Intraretinal hyperreflective foci in a patient with MA

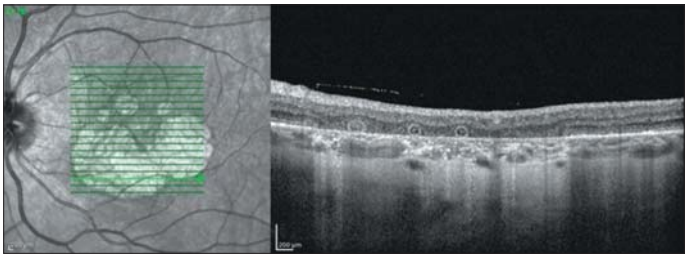

Рис. 8. Тубуляция фоторецепторов у пациента с ГА
Fig. 8. Tubulation of photoreceptors in a patient with GA

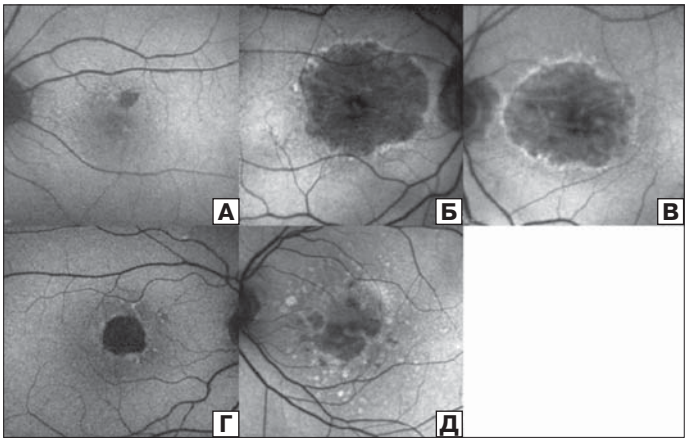

Рис. 9. Типы паттернов АФ: А — без, Б — фокальный, В — окаймляющий, Г — неоднородный, Д — диффузный
Fig. 9. Types of AF patterns: А — none, Б — focal, В — banded, Г — pathy, Д — diffuse

У пациентов с МА достоверно чаще встречался диффузный паттерн ($\chi 2 = 5,23$, $p < 0,05$) относительно первой группы. В 5 (19,2 %) глазах диагностирован фокальный тип, а в 6 (23 %) глазах гиперфлюоресцентный ободок отсутствовал.

У пациентов с ГА в 10 (28,5 %) глазах обнаружен диффузный паттерн, в 8 (22,8 %) глазах — фокальный тип и в 5 глазах (14,2 %) гиперфлюоресцентный ободок отсутствовал. У пациентов с ГА также выявлены неоднородный и окаймляющий типы паттернов, в отличие от 2-й группы ($p < 0,05$).

Таким образом, проведенный комплексный анализ позволил выявить отличительные семиологические признаки, частоту выявления при той или иной форме атрофии с их последующей сравнительной оценкой.

При комплексной диагностике с ОКТА у пациентов с МА в 14 (53,8 %) глазах обнаружена ХНВ с неоваскулярной ОПЭ (n = 14, 53,8 %), субретинальной жидкостью (n = 3, 11,5 %), интраретинальной жидкостью (n = 11, 42,3 %), кровоизлиянием (n = 2, 7,6 %). В 3 (11,5 %) глазах у пациентов с МА зафиксирован субретинальный фиброз, и в одном глазу (3,8 %) диагностирована прехориоидальная щель (рис. 10). У 4 пациентов, которые длительное время наблюдались с ГА, впервые выявленная ХНВ развивалась по краю атрофии без признаков активности, за исключением одного пациента с наличием кровоизлияния. В связи с подозрением на наличие ХНВ этим пациентам была проведена ОКТА с прицельной оценкой границ атрофического фокуса с сегментацией на уровне аваскулярного слоя. Для определения точной локализации неоваскулярной мембраны данные ОКТА сопоставлялись с результатами клинической картины, снимков на АФ и других инструментальных методов исследования.

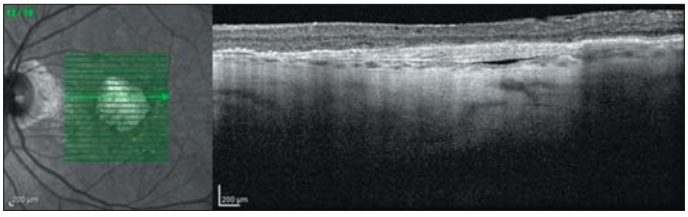

Рис. 10. Прехориоидальная щель у пациента с МА
Fig. 10. Prechoroidal cleft in a patient with MA

Помимо перечисленных клинико-морфологических признаков оценивали толщину хориоидеи в макулярной зоне (табл. 2). Полученные данные показывают достоверную тенденцию к уменьшению субфовеальной толщины сосудистой оболочки в группах с ГА — 182,629 ± 12,690 мкм ($p < 0,05$) и МА — 190,57 ± 16,25 мкм ($p < 0,05$) по сравнению с группой контроля. Отличия в субфовеальной толщине хориоидеи между группами в исследуемой выборке статистически недостоверны ($p = 0,7$). В ходе анализа не выявлено значимых изменений толщины сетчатки в макулярной зоне между исследуемыми группами.

Сравнительный анализ площади атрофии в обеих группах обнаружил статистически значимое повышение этого показателя в группе с ГА ($p < 0,05$) (табл. 3).

ОБСУЖДЕНИЕ

По мере увеличения продолжительности жизни населения во многих странах возрастные дегенеративные заболевания создают значительные социально-экономические проблемы. Одним из ключевых дегенеративных заболеваний, снижающих качество жизни, является ВМД [21]. Атрофическая форма поздней стадии ВМД представляет собой распространенную причину тяжелой потери зрения [22]. Однако развитие атрофии может быть не только первичной в результате прогрессирования сухой формы ВМД, но и вторичной на фоне влажной ВМД. Значимость этой патологии в настоящее время стала настолько очевидной, что была создана CAM-группа, занимающаяся изучением и подробной оценкой различных видов атрофии. В настоящей работе использована классификация CAM-группы, определяющая первичную атрофию термином «ГА», а вторичную атрофию, в том числе на фоне применения ингибиторов ангиогенеза, — «МА». Изучение обеих форм атрофии остается актуальной задачей и зоной интереса для многих исследователей [10–13].

Настоящее исследование включало комплексную диагностику ГА и МА, в том числе с применением инструментальных методов обследования, позволившую выявить различные семиологические признаки (наличие ВМА, РПД, тубуляции фоторецепторов, интраретинальных гиперрефлективных фокусов, локализации атрофического фокуса, различные паттерны АФ и т.д.), их особенности,

Таблица 2. Данные измерения субфовеальной толщины хориоидеи по группам (M ± m)
Table 2. Measurement data of subfoveal choroidal thickness by groups (M ± m)

Параметр Parameter	1-я группа (ГА) 1st group (GA) n = 35	2-я группа (МА) 2nd group (MA) n = 26	Контрольная группа Control group n = 35
Субфовеальная толщина хориоидеи, мкм Subfoveal thickness of the choroid, μm	182,629 ± 12,690*	190,57 ± 16,25*	309,88 ± 8,75

Примечание. n — количество глаз; * — достоверность отличия показателей относительно контрольной группы ($p < 0,05$).
Note. n — number of eyes; * — reliability of the differences in indicators relative to normal values ($p < 0.05$).

Таблица 3. Сравнительный анализ площади атрофии при различных типах атрофии
Table 3. Comparative analysis of the area of atrophy in different types of atrophy

Параметр Parameter	1-я группа (ГА) 1st group (GA) n = 35 Me [0,25; 0,75]	2-я группа (МА) 2nd group (MA) n = 26 Me [0,25; 0,75]	Статистическая значимость Statistical significance
Площадь атрофии, мм^2 Atrophy area, mm^2	4,078 [2,2; 6,92]	1,83 [0,61; 3,55]	$p < 0,05$

Примечание. n — количество глаз.
Note. n — number of eyes.

частоту выявления, дать сравнительную оценку различным видам атрофии (см. табл. 1).

S. Lee и соавт. [23] сообщили, что наличие ВМА является возможным фактором риска развития субретинальной мембраны. В нашей работе наличие ВМА зафиксировано в 5 (19,2 %) глазах с МА. В работе F. Mojana и соавт. [24] показано, что наличие ВМА может антагонизировать эффект анти-VEGF препаратов и вызвать фармакологическую устойчивость к такой терапии у данной категории пациентов. Поэтому данный критерий может играть прогностическую роль при лечении пациентов с влажной формой ВМД.

Распространенность РПД в глазах с ГА колеблется от 29 до 50 % [25]. Наличие РПД ассоциируется с более высокими рисками прогрессирования до поздней ВМД [26]. Наши данные сопоставимы с данными литературы, так как мы обнаружили РПД в глазах с ГА в 37,1 % случаев. РПД также связывают с риском развития атрофии после интравитреального введения анти-VEGF препаратов [27]. В глазах с МА РПД обнаружены в 46,1 % случаев.

Термин «тубуляция наружных ретинальных слоев» был впервые предложен S. Zweifel и соавт. [28] в 2009 г. для описания у пациентов с ВМД трубчатых структур, локализованных во внешнем ядерном слое сетчатки и представляющих собой измененные фоторецепторы, потерявшие свою изначальную конфигурацию. ОКТ позволяет правильно идентифицировать данную находку, поскольку порой тубуляцию наружных ретинальных слоев ошибочно принимают за интраретинальный/субретинальный отек или субретинальную неоваскулярную мембрану [28]. Сравнительный анализ ОКТ-критериев в исследованных нами группах показал, что тубуляция фоторецепторов достоверно чаще встречалась в глазах с ГА (28,5 %) ($p < 0,05$), чем в глазах с МА, где данный признак отмечен в 7,6 % случаев.

Из 35 обследованных нами глаз с ГА в 8,6 % случаев выявлены интраретинальные полости дегенеративного характера в зоне истончения сетчатки. Интраретинальные полости могут наблюдаться в областях ГА и при отсутствии ХНВ [14, 29].

В ходе нашей работы диагностированы интраретинальные гиперрефлективные фокусы в 54,2 и 76,9 % случаев, соответственно в 1-й и 2-й группах. В предыдущих исследованиях предложены несколько потенциальных источников интраретинальных гиперрефлективных фокусов, в том числе отложение липопротеинов, воспалительных клеток, интраретинальной миграции клеток РПЭ и активной микроглии [30]. Интраретинальная миграция РПЭ, как сообщается, является предшественником хориоретинальной атрофии и является важным признаком повреждения и гибели клеток РПЭ [31]. C. Framme и соавт. [32] оценивали уменьшение количества интраретинальных гиперрефлективных фокусов после лечения как благоприятный прогностический признак.

Многочисленные исследования АФ глазного дна показали, что липофусциновые и меланолипофусциновые гранулы в клетках РПЭ в зоне соединения на границе между атрофией и нормальной сетчаткой соответствуют фокусу повышенной АФ. Темпы прогрессирования ГА положительно коррелировали со степенью гипераутофлюоресценции вокруг поражения [21, 22, 25]. Авторами было выделено несколько паттернов АФ в зависимости от наличия и интенсивности гиперфлюоресцентного ободка: фокальный, окаймляющий, неоднородный, диффузный. При этом было отмечено, что прогрессирование реже наблюдалось в глазах с минимальными изменениями АФ в зоне соединения или без них, в отличие от глаз с обширными диффузными изменениями [16, 33]. При проведении АФ глазного дна нашим пациентам с МА, в зависимости от наличия гиперфлюоресцентного ободка, в 15 (57,6 %) глазах преобладал диффузный тип паттерна, в 5 (19,2 %) глазах диагностирован фокальный тип, а в 6 (23 %) глазах гиперфлюоресцентный ободок отсутствовал. При этом частота выявления неоднородного и окаймляющего паттерна была достоверно выше в 1-й группе ($p < 0,05$).

Наряду с определением клинико-морфологических признаков ВМД при различных формах атрофии, нами также проводилось межгрупповое сравнение морфометрических данных. При оценке площади атрофии при ГА и МА обнаружено статистически значимое повышение данного показателя в 1-й группе ($p < 0,05$). Проведенный анализ также позволил выявить достоверную тенденцию к уменьшению субфовеальной толщины сосудистой оболочки в группах с ГА 182,629 ± 12,690 мкм ($p < 0,05$) и МА — 190,57 ± 16,25 мкм ($p < 0,05$) по сравнению с группой контроля. Снижение толщины хориоидеи при ГА согласуется с данными литературы [34].

Комплексное обследование всех пациентов (64 глаза), в том числе и с ГА, включало ОКТА. При сопоставлении данных клинической картины, инструментальных методов исследования с ОКТА у пациентов с МА в 14 (53,8 %) глазах обнаружена неоваскулярная ОПЭ, субретинальная жидкость ($n = 3$, 11,5 %), интраретинальная жидкость ($n = 11$, 42,3 %), кровоизлияние ($n = 2$, 7,6 %) и субретинальный фиброз на 3 (11,5 %) глазах. В одном глазу (3,8 %) зафиксирована прехориоидальная щель. Данный признак связывают с плохим функциональным прогнозом при лечении влажной формы ВМД из-за высокого риска субретинального кровоизлияния или разрыва РПЭ [35]. У 4 пациентов впервые выявленная ХНВ развивалась по краю атрофии без признаков активности, за исключением одного пациента с наличием кровоизлияния. В ранее проведенном исследовании также было показано, что ХНВ всегда развивалась по краю атрофии. При этом наблюдалось субклиническое течение либо только кровоизлияние без определенных признаков активности ХНВ [6]. В 12 (46,1 %) глазах, ранее получавших антиангиогенную терапию, субретинальная мембрана не была обнаружена. Полученные данные указывают на высокую информативность ОКТА в диагностике неоваскулярного осложнения с последующим определением адекватной тактики лечения.

ЗАКЛЮЧЕНИЕ

Комплексное обследование пациентов с атрофией при ВМД позволило выявить клинико-морфологические признаки (наличие ВМА, РПД, тубуляции фоторецепторов, интраретинальных гиперрефлективных фокусов, локализации атрофического фокуса, типы паттернов АФ и т. д.), изучить их особенности и распространенность при ГА и МА, которые могут обладать диагностической и прогностической значимостью при ведении и лечении пациентов с данным заболеванием. Проведение АФ глазного дна с выделением типа паттерна позволило оценить степень повреждения РПЭ и конфигурацию атрофического фокуса, который может быть критерием дифференцированного подхода к лечению данной формы ВМД и прогноза течения заболевания. Обработка снимков АФ глазного дна с помощью программного обеспечения Region Finder позволила измерить площадь атрофического фокуса для оценки прогрессирования заболевания. Сравнительный анализ площади атрофии в глазах с ГА и МА обнаружил статистически значимое повышение этого показателя при ГА ($p < 0,05$). Оценка хориосклерального

интерфейса и количественный анализ параметров хориоидеи с помощью режима EDI-OKT выявили достоверную тенденцию к уменьшению субфовеальной толщины сосудистой оболочки в группах с ГА и МА по сравнению с контролем ($p < 0,05$). ОКТА следует рассматривать как часть мультимодальной диагностики с целью своевременного выявления субклинической ХНВ и выработки адекватной тактики ведения глаз с ГА.

Литература/References

1. *Klein R., Klein B.E., Linton K.L.* Prevalence of age-related maculopathy. The Beaver Dam Eye Study. Ophthalmology. 1992; 99 (6): 933–43. doi:10.1016/s0161-6420(92)31871-8
2. *Wong W.L., Su X., Li X., et al.* Global prevalence of age-related macular degeneration and disease burden projection for 2020 and 2040: a systematic review and meta-analysis. Lancet Glob Health. 2014; 2 (2): 106–16. doi:10.1016/S2214-109X(13)70145-1
3. *Smith W., Assink J., Klein R., et al.* Risk factors for age-related macular degeneration: Pooled findings from three continents. Ophthalmology. 2001; 108 (4): 697–704. doi: 10.1016/s0161-6420(00)00580-7
4. *Bhutto I., Lutty G.* Understanding age-related macular degeneration (AMD): relationships between the photoreceptor/retinal pigment epithelium/Bruch's membrane/choriocapillaris complex. Mol. Aspects Med. 2012; 33 (4): 295–317. doi: 10.1016/j.mam.2012.04.005
5. *Lim L.S., Mitchell P., Seddon J.M., Holz F.G., Wong T.Y.* Age-related macular degeneration. Lancet. 2012; 379 (9827): 1728–38. doi:10.1016/S0140-6736(12)60282-7
6. *Sunness J.S., Gonzalez-Baron J., Bressler N.M., Hawkins B., Applegate C.A.* The development of choroidal neovascularization in eyes with the geographic atrophy form of age-related macular degeneration. Ophthalmology. 1999; 106 (5): 910–19. doi: 10.1016/S0161-6420(99)00509-6
7. *Schatz H., McDonald H.R.* Atrophic macular degeneration. Rate of spread of geographic atrophy and visual loss. Ophthalmology. 1989; 96 (10): 1541–51. doi: 10.1016/s0161-6420(89)32694-7
8. *Saade C., Ganti B., Marmor M., Freund K.B., Smith R.T.* Risk characteristics of the combined geographic atrophy and choroidal neovascularisation phenotype in age-related macular degeneration. Br. J. Ophthalmol. 2014; 98 (12): 1729–32. doi: 10.1136/bjophthalmol-2014-305005
9. *Kaszubski P., Ben Ami T., Saade C., Smith R.T.* Geographic atrophy and choroidal neovascularization in the same eye: a review. Ophthalmic. 2016; 55 (4): 185–93. doi: 10.1159/000443209
10. *Gemenetzi M., Lotery A.J., Patel P.J.* Risk of geographic atrophy in age-related macular degeneration patients treated with intravitreal anti-VEGF agents. Eye. 2016; 31 (1): 1–9. https://doi.org/10.1038/eye.2016.208
11. *Bhisitkul R.B., Mendes T.S., Rofagha S., et al.* Macular atrophy progression and 7-year vision outcomes in subjects from the ANCHOR, MARINA, and HORIZON studies: the SEVEN-UP study. Am. J. Ophthalmol. 2015; 159 (5): 915–24. doi: 10.1016/j.ajo.2015.01.032
12. *Sadda S.R., Guymer R., Holz F.G., et al.* Consensus definition for atrophy associated with age-related macular degeneration on OCT: classification of atrophy. Report 3. Ophthalmology. 2018; 125 (4): 537–48. doi: 10.1016/j.ophtha.2017.09.028
13. *Sadda S.R., Tuomi L.L., Ding B., Fung A.E., Hopkins J.J.* Macular atrophy in the HARBOR study for neovascular age-related macular degeneration. Ophthalmology. 2018; 125 (6): 878–86. doi: 10.1016/j.ophtha.2017.12.026
14. *Coscas G., ed.* Optical Coherence Tomography in age-related macular degeneration: OCT in AMD. Berlin: Heidelberg: Springer Berlin Heidelberg; 2009. https://doi.org/10.1007/978-3-642-01467-3
15. *Spaide R.F., Koizumi H., Pozzoni M.C.* Enhanced depth imaging spectral-domain optical coherence tomography. Am. J. Ophthalmol. 2008; 146 (4): 496–500. doi: 10.1016/j.ajo.2008.05.032
16. *Fleckenstein M., Mitchell P., Freund K.B., et al.* The progression of geographic atrophy secondary to age-related macular degeneration. Ophthalmology. 2018; 125 (3): 369–90. doi:10.1016/j.ophtha.2017.08.038
17. *Holz F.G., Bellman C., Staudt S., Schütt F., Völcker H.E.* Fundus autofluorescence and development of geographic atrophy in age-related macular degeneration. Invest. Ophthalmol. Vis. Sci. 2001; 42 (5): 1051–56.
18. *Schmitz-Valckenberg S., Bindewald-Wittich A., Dolar-Szczasny J., et al.* Correlation between the area of increased autofluorescence surrounding geographic atrophy and disease progression in patients with AMD. Invest. Ophthalmol. Vis. Sci. 2006; 47 (6): 2648–54. doi:10.1167/iovs.05-0892
19. *Corvi F., Cozzi M., Invernizzi A., et al.* Optical coherence tomography angiography for detection of macular neovascularization associated with atrophy in age-related macular degeneration. Graefes Arch. Clin. Exp. Ophthalmol. 2020; 259: 291–99. https://doi.org/10.1007/s00417-020-04821-6
20. *de Carlo T.E., Bonini Filho M.A., Chin A.T., et al.* Spectral-domain optical coherence tomography angiography of choroidal neovascularization. Ophthalmology. 2015; 122 (6): 1228–38. doi:10.1016/j.ophtha.2015.01.029
21. *van Lookeren Campagne M., LeCouter J., Yaspan B.L., Ye W.* Mechanisms of age-related macular degeneration and therapeutic opportunities. J. Pathol. 2014; 232 (2): 151–64. doi:10.1002/path.4266
22. *Klein R., Chou C.F., Klein B.E., et al.* Prevalence of age-related macular degeneration in the US population. Arch. Ophthalmol. 2011; 129 (1): 75–80. doi: 10.1001/archophthalmol.2010.318
23. *Lee S.J., Lee C.S., Koh H.J.* Posterior vitreomacular adhesion and risk of exudative age-related macular degeneration: paired eye study. Am. J. Ophthalmol. 2009; 147 (4): 621–26. doi:10.1016/j.ajo.2008.10.003
24. *Mojana F., Cheng L., Bartsch D.U., et al.* The role of abnormal vitreomacular adhesion in age-related macular degeneration: spectral optical coherence tomography and surgical results. Am. J. Ophthalmol. 2008; 146 (2): 218–27. doi:10.1016/j.ajo.2008.04.027
25. *Ueda-Arakawa N., Ooto S., Nakata I., et al.* Prevalence and genomic association of reticular pseudodrusen in age-related macular degeneration. Am. J. Ophthalmol. 2013; 155 (2): 260–69. doi: 10.1016/j.ajo.2012.08.011
26. *Rabiolo A., Sacconi R., Cicinelli M.V., et al.* Spotlight on reticular pseudodrusen. Clin. Ophthalmol. 2017; 11: 1707–18. https://doi.org/10.2147/OPTH.S130165
27. *Cho H.J., Yoo S.G., Kim H.S., et al.* Risk factors for geographic atrophy after intravitreal ranibizumab injections for retinal angiomatous proliferation. Am. J. Ophthalmol. 2015; 159 (2): 285–92. doi: 10.1016/j.ajo.2014.10.035
28. *Zweifel S.A., Engelbert M., Laud K., et al.* Outer retinal tubulation: a novel optical coherence tomography findings. Arch Ophthalmol. 2009; 127 (12): 1596–602. doi: 10.1001/archophthalmol.2009.326
29. *Keane P.A., Sadda S.R.* Predicting visual outcomes for macular disease using optical coherence tomography. Saudi J. Ophthalmol. 2011; 25 (2): 145–58. doi: 10.1016/j.sjopt.2011.01.003
30. *Miura M., Makita S., Sugiyama S., et al.* Evaluation of intraretinal migration of retinal pigment epithelial cells in age-related macular degeneration using polarimetric imaging. Sci Rep. 2017; 7 (1): 3150. doi: 10.1038/s41598-017-03529-8
31. *Ouyang Y., Heussen F.M., Hariri A., Keane P.A., Sadda S.R.* Optical coherence tomography-based observation of the natural history of drusenoid lesion in eyes with dry age-related macular degeneration. Ophthalmology. 2013; 120 (12): 2656–65. doi: 10.1016/j.ophtha.2013.05.029
32. *Framme C., Wolf S., Wolf-Schnurrbusch U.* Small dense particles in the retina observable by spectral-domain optical coherence tomography in age-related macular degeneration. Invest. Ophthalmol. Vis. Sci. 2010; 51 (11): 5965–9. doi: 10.1167/iovs.10-5779
33. *Holz F.G., Bindewald-Wittich A., Fleckenstein M., et al.* Progression of geographic atrophy and impact of fundus autofluorescence patterns in age-related macular degeneration. Am. J. Ophthalmol. 2007; 143 (3): 463–72. doi:10.1016/j.ajo.2006.11.041
34. *Белехова С.Г., Астахов Ю.С.* Изменение толщины хориоидеи при разных формах и стадиях возрастной макулярной дегенерации. Офтальмологические ведомости. 2015; 8 (3): 13–9. [*Belekhova S.G., Astakhov Yu.S.* Changes in the thickness of the choroid in different forms and stages of age-related macular degeneration. Oftal'mologicheskie vedomosti. 2015; 8 (3): 13–9 (in Russian)]. doi:10.17816/OV2015313-19
35. *Kim J.H., Chang Y.S., Kim J.W., Kim C.G., Lee D.W.* Prechoroidal cleft in type 3 neovascularization: incidence, timing, and its association with visual outcome. J. Ophthalmol. 2018; 2018: 2578349. doi: 10.1155/2018/2578349

Вклад авторов в работу: Н.В. Нероева — руководитель проекта, творческий вклад; М.В. Рябина — проведение инструментальных исследований, анализ и обработка полученных результатов, творческий вклад, написание статьи; А.Г. Кармокова — анализ литературы, проведение инструментальных исследований, анализ и статистическая обработка полученных данных, творческий вклад, написание статьи; В.В. Нероев — общее руководство проектом.

Authors' contribution: N.V. Neroeva — research design, creative contribution; M.V. Ryabina — clinical examinations, analysis and processing of the results, creative contribution, writing of the article; A.G. Karmokova — analysis of the literature, clinical examinations, analysis and statistical processing of the results, creative contribution, writing of the article; V.V. Neroev — project manager.

Поступила: 20.02.2021. Переработана: 01.03.2021. Принята к печати: 04.03.2021
Originally received: 20.02.2021. Final revision: 01.03.2021. Accepted: 04.03.2021

ИНФОРМАЦИЯ ОБ АВТОРАХ / INFORMATION ABOUT THE AUTHORS

ФГБУ «НМИЦ глазных болезней им. Гельмгольца» Минздрава России, ул. Садовая-Черногрязская, д. 14/19, Москва, 105062, Россия

Наталия Владимировна Нероева — канд. мед. наук, врач отдела патологии сетчатки и зрительного нерва

Марина Владимировна Рябина — канд. мед. наук, старший научный сотрудник отдела патологии сетчатки и зрительного нерва

Асият Гисовна Кармокова — аспирант отдела патологии сетчатки и зрительного нерва

Владимир Владимирович Нероев — академик РАН, д-р мед. наук, профессор, начальник отдела патологии сетчатки и зрительного нерва, директор

Для контактов: Асият Гисовна Кармокова, asyakarma17@gmail.com

Helmholtz National Medical Research Center of Eye Diseases, 14/19, Sadovaya-Chernogryazskaya St., Moscow, 105062, Russia

Natalia V. Neroeva — Cand. of Med. Sci., ophthalmologist, department of pathology of the retina and optic nerve

Marina V. Ryabina — Cand. of Med. Sci., senior researcher, department of pathology of the retina and optic nerve

Asiyat G. Karmokova — PhD student, department of pathology of the retina and optic nerve

Vladimir V. Neroev — Academician of the RAS, Dr. of Med. Sci., professor, head of the department of pathology of the retina and optic nerve, director

Contact information: Asiyat G. Karmokova, asyakarma17@gmail.com