

Новые аспекты иммунопатогенеза ретинопатии недоношенных: роль TGF- β 1 и IGF-II в нарушениях процесса васкуляризации сетчатки

Л.А. Катаргина, О.С. Слепова, Е.Н. Демченко, Н.А. Осипова

ФГБУ «Московский НИИ глазных болезней им. Гельмгольца» Минздрава России

Изучение иммунологических аспектов патогенеза ретинопатии недоношенных (РН) позволяет разрабатывать новые подходы к профилактике, рациональной диагностике и повышению эффективности лечения данного заболевания. Цель работы: анализ уровня ростовых факторов в сыворотке крови недоношенных детей группы риска развития РН на доклинической стадии и его взаимосвязи с дальнейшим развитием и характером течения заболевания. Материал и методы. Обследовано 85 недоношенных детей группы риска развития РН. Средний срок гестации при рождении детей — $27,7 \pm 2,2$ нед, средняя масса тела при рождении — $1086,1 \pm 266,1$ г. Обследование включало динамическую офтальмоскопию и исследование содержания в сыворотке крови VEGF-A на проточном цитометре (BD FACS Canto II), а также TGF- β 1, IGF-I, IGF-II методом твердофазного иммуноферментного анализа с использованием тест-систем Bender MedSystems (Австрия). Результаты. На момент первого офтальмоскопического обследования, т. е. до клинической манифестации заболевания, в сыворотке крови детей с развившейся впоследствии РН, потребовавшей проведения лазеркоагуляции аваскулярных зон сетчатки, наблюдались относительно более высокие значения концентрации VEGF-A (выше 1300 пг/мл) и IGF-II (выше 140 пг/мл) и низкие значения концентрации IGF-I (ниже 24 пг/мг) и TGF- β 1 (ниже 8000 пг/мл) по сравнению с группами «благополучных» детей. Динамическое исследование содержания VEGF-A одновременно с TGF- β 1 в процессе развития РН выявило однонаправленность изменений концентраций данных ростовых факторов на всех сроках наблюдения. Заключение. Впервые показано, что прогностически неблагоприятными в плане последующего развития тяжелой РН являются высокие значения концентрации IGF-II и низкие значения концентрации TGF- β 1 до клинической манифестации заболевания. Однонаправленность изменений уровней TGF- β 1 и VEGF-A в сыворотке крови в процессе развития РН может свидетельствовать о синергичном характере участия данных ростовых факторов в патологической васкуляризации; детальное изучение механизма этого участия требует проведения дальнейших исследований.

Ключевые слова: ретинопатия недоношенных, иммунопатогенез, TGF- β 1, IGF-II.

Российский офтальмологический журнал, 2017; 1: 20-25

Ретинопатия недоношенных (РН) — тяжелое инвалидизирующее заболевание [1–3]. В его основе лежит патологическая фиброvasопрлиферация, механизмы развития которой до конца не ясны [4]. Изучение патогенеза РН представляет собой крайне актуальную задачу современной детской офтальмологии, поскольку позволяет открывать новые подходы к профилактике, рациональной диагностике и повышению эффективности лечения данного заболевания.

При преждевременном рождении ребенка процесс васкуляризации сетчатки завершается во внеутробных условиях, подвергаясь многофакторному влиянию, включающему как биохимические и иммунологические нарушения гомеостаза ребенка вследствие общесоматической патологии, так и факторы внешней среды, в частности воздействие повышенных концентраций кислорода, применяющихся при выхаживании недоношенных детей [5–7]. Известно, что весь комплекс данных воздействий

приводит к нарушению баланса ростовых и иммунологических факторов, контролирующих процесс роста и развития сосудов незрелых органов недоношенных детей, в частности ретинальных сосудов, что лежит в основе развития РН [8].

Исследованию молекулярных участников патогенеза РН посвящено большое количество работ во всем мире [9–14]. Наиболее изучена роль фактора роста эндотелия сосудов (VEGF-A) и инсулиноподобного фактора роста-1 (IGF-1) в развитии патологической вазопротерации при РН. Так, доказано, что в период задержки нормального роста сосудов сетчатки определяется низкий уровень VEGF-A в сыворотке крови недоношенных детей, в то время как фаза патологической вазопротерации сопровождается его значительным повышением, что дало патогенетическое обоснование применения антиVEGF-препаратов в лечении определенных форм РН [15]. Известно также, что низкий уровень IGF-1 в течение первых недель и месяцев после рождения тесно коррелирует с дальнейшим развитием тяжелых форм РН, что нашло свое отражение в создании алгоритма WIN-ROP для прогнозирования течения заболевания [16, 17]. Однако сложность и многофакторность патогенеза РН, а также необходимость повышения эффективности ее лечения делает очевидным необходимость поиска других агентов, а также изучения взаимодействия различных факторов в процессе нарушения ангиогенеза сетчатки при РН.

Сегодня в литературе широко обсуждается роль трансформирующего фактора роста (TGF- β) в развитии целого ряда патологий человека. Данный фактор представляет собой полифункциональный цитокин, и его свойства в значительной степени зависят от взаимодействия с определенными цитокинами и биологически активными молекулами в определенных тканях и органах [18]. Известно, что TGF- β принимает участие в регуляции роста и дифференцировке клеток в пре- и постнатальном периоде, развитии опухолевых и воспалительных процессов, в индуцировании фиброгенеза, помимо этого, он обладает иммуносупрессивными свойствами, а также вовлечен в процесс ангиогенеза [19–21]. При этом его роль в регуляции ангиогенеза неоднозначна. В одном из исследований было показано, что TGF- β 1 активируется при вступлении в контакт эндотелиальных и мезенхимальных клеток и выступает посредником целого ряда событий, ассоциированных с созреванием сосудов и ингибированием пролиферации эндотелиальных клеток [22, 23]. В серии исследований продемонстрировано, что TGF- β 1 способствует пролиферации и миграции эндотелиальных клеток в низкой концентрации, но при этом оказывает ингибирующий эффект на данные процессы в повышенной концентрации [19, 24]. В одной из работ на мышинной модели кислородиндуцированной ретинопатии было пока-

зано, что плацентарные мезенхимальные стволовые клетки при интраперитонеальном введении мигрируют в сетчатку и предотвращают развитие избыточной неоваскуляризации путем экспрессии TGF- β 1 [25]. Вместе с тем в другой работе исследователи выявили, что сывороточная концентрация TGF- β 1 может быть одним из дополнительных прогностических параметров развития другого вазопротеративного заболевания сетчатки — диабетической ретинопатии у несовершеннолетних пациентов с сахарным диабетом 1-го типа [26]. Таким образом, анализ имеющихся данных позволил нам заключить, что изучение среди прочих роли данного ростового фактора в развитии патологической фибропротерации при РН представляет собой перспективное направление исследовательской деятельности.

ЦЕЛЬЮ нашей работы явился анализ уровня ростовых факторов в сыворотке крови недоношенных детей группы риска развития РН на доклинической стадии и его взаимосвязи с дальнейшим развитием и характером течения заболевания.

МАТЕРИАЛ И МЕТОДЫ

Обследовано 85 недоношенных детей группы риска развития РН. Средний срок гестации при рождении детей составил $27,7 \pm 2,2$ нед, средняя масса тела при рождении — $1086,1 \pm 266,1$ г. Обследование включало динамическую офтальмоскопию и иммунологическое исследование.

Офтальмоскопия осуществлялась с помощью непрямого налобного бинокулярного офтальмоскопа (Heine) и линз 20 и 28 D (Ocular) после предварительной двукратной инстилляцией 0,1 % раствора атропина для достижения максимального мидриаза. При необходимости после местной инстилляционной анестезии применялся векорасширитель и склерокомпрессор. Сроки офтальмоскопического обследования определялись согласно принятому в России протоколу скрининга РН.

Материалом для иммунологического исследования служили образцы сыворотки крови. У всех детей забор крови осуществлялся при первом офтальмоскопическом обследовании в стерильные пробирки с активатором свертывания. У 27 детей иммунологические показатели были исследованы в динамике (от 2 до 3 раз), всего проанализировано 130 тест-проб. В каждой тест-пробе в рамках мультиплексного анализа на проточном цитометре BD FACS Canto II определялось содержание фактора роста эндотелия сосудов (VEGF-A); методом твердофазного иммуноферментного анализа (ИФА) с использованием тест-систем Bender MedSystems (Австрия) — трансформирующий фактор роста TGF- β 1, инсулиноподобные факторы роста IGF-I и IGF-II.

Статистическая обработка результатов проводилась в программе IBM SPSS Statistics (версия 22).

РЕЗУЛЬТАТЫ И ОБСУЖДЕНИЕ

У 82 из 85 обследованных детей при первом офтальмоскопическом исследовании определялись аваскулярные зоны 2–3, у 3 детей была диагностирована «преретинопатия» (начальная извитость концевых сосудов с тенденцией к образованию аркад без признаков демаркации на границе с аваскулярной зоной).

Ретроспективно, основываясь на данных динамической офтальмоскопии, все дети были разделены на 3 клинические группы. У 32 из 85 обследованных детей отмечался нормальный процесс васкуляризации сетчатки, который завершился к 44–46-й нед постконцептуального возраста (ПКВ). Эти дети составили 1-ю клиническую группу. У 53 детей в период с 31-й по 39-ю нед ПКВ была диагностирована РН. У 29 из них на сроке от 48 до 51 нед ПКВ отмечался самопроизвольный регресс РН. Эти дети составили 2-ю клиническую группу. У 24 детей процесс прогрессировал до пороговой стадии. Лазеркоагуляция аваскулярных зон сетчатки была проведена на сроках с 34-й по 40-ю нед. Регресс РН наблюдался у всех детей на сроках от 39 до 45 нед. Эти дети составили 3-ю клиническую группу.

На момент первого офтальмоскопического исследования, т. е. на сроке до клинической манифестации заболевания, в сыворотке крови детей с РН, потребовавшей впоследствии проведения лазеркоагуляции аваскулярных зон сетчатки, наблюдались относительно более высокие значения концентрации VEGF-A и IGF-II и низкие значения концентрации IGF-I и TGF-β1 по сравнению с группами «благополучных» детей (табл.).

Детальный анализ полученных данных выявил, что в 3-й клинической группе детей уровень VEGF-A был выше 1300 пг/мл в 47,6 % случаев (в 1-й и 2-й группах — в 36,4 и 32,3 % соответственно), уровень IGF-II — выше 140 пг/мл в 80 % случаев (в 1-й и 2-й группах — в 40 и 41,7 % соответственно), в то время как уровень IGF-I был ниже 24 пг/мл в 60 % случаев (в 1-й и 2-й группах в 20 и 41,7 % соответственно), а уровень TGF-β1 — ниже 8000 пг/мл в 66,7 % случаев (в 1-й и 2-й группах в 38,9 и 50 % соответственно).

Таблица. Средние значения концентрации ростовых факторов в сыворотке крови детей трех клинических групп на момент первого офтальмологического обследования

Показатель	1-я группа	2-я группа	3-я группа
	Среднее значение, диапазон, пг/мл		
VEGF-A	820,85 (160,8–2615,3)	979,53 (203,84–2386,42)	1335,43 (214,06–3723,32)
IGF-I	27,7 (12,03–38,91)	26,2 (13,95–47,94)	19,3 (7,74–33,44)
IGF-II	108,7 (81,90–122,08)	128,8 (79,47–223,66)	167,6 (79,52–271,74)
TGF-β1	11087,1 (2155,243–25713,740)	10145,89 (1617,30–21439,78)	6902,52 (1820,61–15003,23)

Относительно повышенная концентрация VEGF-A в сыворотке крови детей 3-й клинической группы свидетельствует о начинающемся подъеме уровня данного ростового фактора уже на доклинической стадии заболевания, предшествующем его всплеску в период вазопротрофической фазы при развитии тяжелых форм РН, что можно подтвердить с помощью конкретного клинического примера (см. ниже), отражающего динамику содержания VEGF-A в сыворотке крови ребенка данной клинической группы (рис. 1).

В данном примере значение концентрации VEGF-A в сыворотке крови резко возрастает к моменту развития пороговой стадии РН, а затем снижается после проведенной лазеркоагуляции сетчатки (рис. 2, А).

Выявленные в нашем исследовании относительно более низкие значения концентрации IGF-I у детей 3-й группы до клинической манифестации РН подтверждают данные о том, что «относительный недостаток» IGF-I вносит свой вклад в задержку роста ретинальных сосудов и увеличение площади аваскулярной зоны, что, как известно, является одним из факторов развития тяжелых форм заболевания. Это согласуется с современными представлениями о роли IGF-I в патогенезе РН.

Значительный интерес представляют данные, полученные в отношении IGF-II. Нами впервые выявлены более высокие значения концентрации данного фактора в сыворотке крови детей с неблагоприятным прогнозом течения РН на момент первого офтальмоскопического обследования. Следует отметить, что свойства и функции IGF-II до сих пор мало изучены, а выявленная тенденция говорит о его проангиогенных свойствах и возможном синергизме его активности с «работой» важнейшего ангиогенного ростового фактора VEGF-A.

Большое значение имеют также данные, полученные в отношении концентрации TGF-β1.

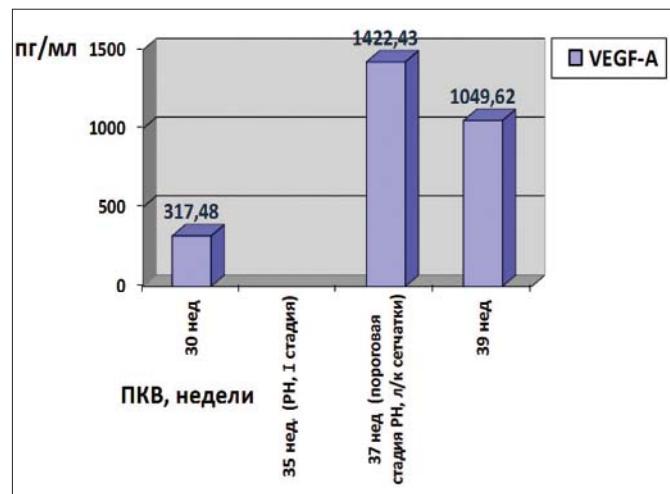


Рис. 1. Динамика VEGF-A в сыворотке крови ребенка из 3-й клинической группы. ПКВ — постконцептуальный возраст, л/к — лазеркоагуляция аваскулярных зон сетчатки.

По результатам нашего исследования концентрация TGF- β 1 у детей 3-й группы до клинической манифестации РН была снижена относительно двух других групп практически в 2 раза. Роль и механизмы участия TGF- β 1 в процессах нарушения ангиогенеза сетчатки при РН до конца не изучены, и полученный относительно более низкий уровень TGF- β 1 у детей 3-й клинической группы на сроке до клинической манифестации заболевания, учитывая имеющиеся данные о его способности индуцировать экспрессию рецептора VEGFR-1 и предотвращать, таким образом, «кислородиндуцированную потерю сосудов», говорит о недостатке его протекторного действия на эндотелий сосудов в период патологической задержки ретиальной васкуляризации при РН.

Очень ценными представляются данные, полученные нами при динамическом исследовании содержания TGF- β 1 одновременно с VEGF-A в сыворотке крови детей разных клинических групп в процессе развития РН, при анализе которых обращает на себя внимание однонаправленность изменений концентраций исследуемых ростовых факторов на всех сроках наблюдения, что может быть проиллюстрировано на конкретных клинических примерах.

Клинический пример 1. Ребенок К. из 2-й клинической группы. Ребенок от 7-й беременности, протекавшей на фоне угрозы прерывания на всех сроках, хронического инфицирования цитомегаловирусом (ЦМВ) и вирусом простого герпеса (ВПГ). У матери отягощенный акушерско-гинекологический анамнез (выкидыши, медицинские аборт). Роды 2-е, на 26-й нед с массой тела ребенка 970 г. Ребенок выхаживался с диагнозом: «внутриутробная пневмония, бронхолегочная дисплазия (БЛД), внутрижелудочковое кровоизлияние (ВЖК) II степени, перивентрикулярная лейкомаляция, судорожный синдром, некротизирующий энтероколит I степени». Первый офтальмологический осмотр был проведен на 29-й нед ПКВ. Офтальмоскопически на данном сроке определялась широкая аваскулярная зона II.

На 31-й нед была диагностирована РН I стадии, активная фаза. Признаки регресса заболевания отмечались на 43-й нед. Динамика концентрации VEGF-A и TGF- β 1 в сыворотке крови данного ребенка представлена на рисунке 2, А.

Клинический пример 2. Ребенок Н. из 3-й клинической группы. Ребенок от 5-й беременности, протекавшей на фоне угрозы прерывания на всех сроках, истмико-цервикальной недостаточности с наложением швов на шейку матки. У матери отягощенный акушерско-гинекологический анамнез (выкидыши, медицинские аборт). Роды 2-е, на 26-й нед с массой тела ребенка 800 г. Ребенок находился на искусственной вентиляции легких (ИВЛ) более 8 нед. Выхаживался с диагнозом: «внутриутробная пневмония, бронхолегочная дисплазия (БЛД), внутрижелудочковые кровоизлияния (ВЖК) I степени, судорожный синдром». Первый офтальмологический осмотр был проведен на 30-й нед ПКВ. Офтальмоскопически на данном сроке определялась широкая аваскулярная зона II. На 35-й нед была диагностирована РН I–II стадии, активная фаза. На 37-й нед развилась III, пороговая стадия РН. Была проведена лазеркоагуляция аваскулярной зоны сетчатки. Признаки регресса заболевания отмечались на 39-й нед. Динамика концентрации VEGF-A и TGF- β 1 в сыворотке крови данного ребенка представлена на рисунке 2, Б.

Выявленная динамика концентраций исследуемых ростовых факторов может указывать на синергичный характер участия TGF- β 1 и VEGF-A в патологической вазопротиферации при РН.

ЗАКЛЮЧЕНИЕ

Проведенное исследование подтвердило известную роль ростовых факторов VEGF-A и IGF-I в патогенезе РН, а также выявило новых участников патологической вазопротиферации. Впервые показано, что прогностически неблагоприятными в плане последующего развития тяжелой РН являются

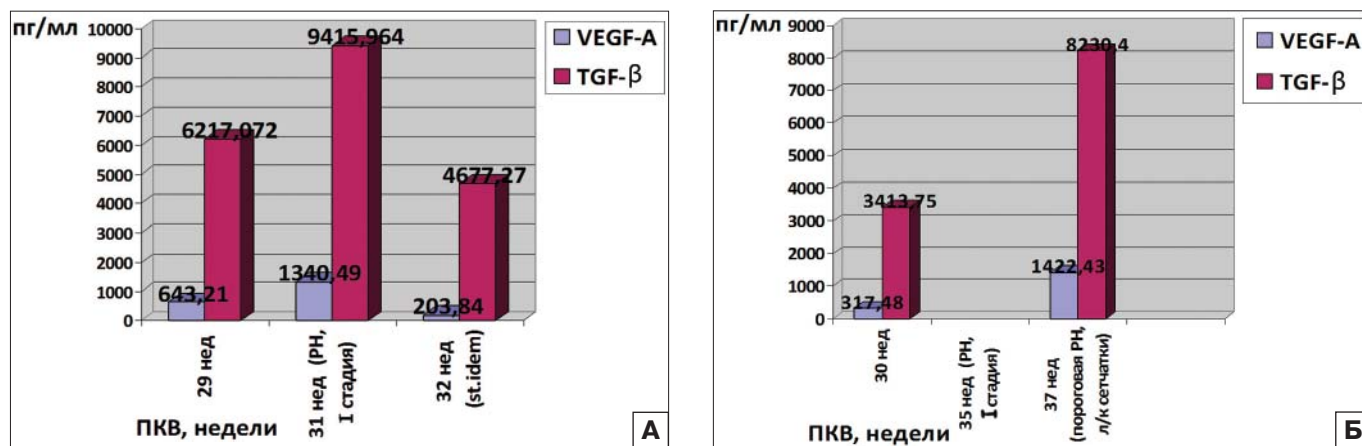


Рис. 2. Динамика концентрации VEGF-A и TGF- β в сыворотке крови детей: А — из 2-й клинической группы; Б — из 3-й клинической группы. ПКВ — постконцептуальный возраст, л/к — лазеркоагуляция аваскулярных зон сетчатки.

высокие значения концентрации IGF-II и низкие значения концентрации TGF-β1 на сроках до клинической манифестации заболевания. При этом в процессе развития РН TGF-β1, тесно взаимодействуя с VEGF-A, проявляет проангиогенные свойства: относительный «недостаток» его концентрации на доклинической стадии заболевания, вероятно, способствует продлению фазы существования аваскулярных зон сетчатки у детей с развивающейся впоследствии тяжелой РН, а последующая односторонность изменений его концентрации с изменениями уровня VEGF-A может указывать на синергичный характер участия данных ростовых факторов в процессе патологической вазопрлиферации при РН. Определение точного механизма выявленного взаимодействия TGF-β1 и VEGF-A, а также уточнение ангиогенных свойств IGF-II требует проведения дальнейших исследований.

Литература/References

1. Катаргина Л.А. Ретинопатия недоношенных, современное состояние проблемы и задачи организации офтальмологической помощи недоношенным детям в РФ. Российская педиатрическая офтальмология. 2012; 1: 5–7.
Katargina L.A. Retinopathy of prematurity, state of the art and objectives of the organization of eye care in preterm infants in the Russian Federation. Rossijskaja pediatričeskaja oftal'mologija. 2012; 1: 5–7 (in Russian).
2. Сайдашева Э.И., Горелик Ю.В., Буяновская С.В., Ковшов Ф.В. Ретинопатия недоношенных у детей со сроком гестации менее 27 недель: особенности течения и результаты лазерного лечения. Российская педиатрическая офтальмология. 2015; 2: 28–32.
Saydasheva E.I., Gorelik Yu.V., Buyanovskaya S.V., Kovshov F.V. Retinopathy of prematurity: the course and results of treatment in children with gestational age less than 27 weeks. Rossijskaja pediatričeskaja oftal'mologija. 2015; 2: 28–32 (in Russian).
3. Gilbert C. Retinopathy of prematurity: a global perspective of the epidemics, population of babes at risk and implications for control. Early Hum Dev. 2008; 84 (2): 77–82.
4. Hartnett M.E., Penn J.S. Mechanisms and Management of Retinopathy of Prematurity. N. Engl. J. Med. 2012; 367 (26): 2515–26.
5. Chen M.L., Guo L., Smith L.E., et al. High or low oxygen saturation and severe retinopathy of prematurity: a meta-analysis. Pediatrics. 2010; 125 (6): 1483–92.
6. Holmstrom G., Thomassen P., Broberger U. Maternal risk factors for retinopathy of prematurity—a population-based study. Acta Obstet Gynecol Scand. 1996; 75 (7): 628–35.
7. Holmstrom G., Broberger U., Thomassen P. Neonatal risk factors for retinopathy of prematurity — a population-based study. Acta Ophthalmol Scand. 1998; 76 (2): 204–7.
8. Cavallaro G., Filippi L., Bagnoli P., et al. The pathophysiology of retinopathy of prematurity: an update of previous and recent knowledge. Acta Ophthalmologica. 2014 Feb; 92 (1): 2–20.
9. Катаргина Л.А., Слепова О.С., Скрипец П.П., Деметьева Г.М. Гуморальный иммунный ответ на S-антиген сетчатки у недоношенных детей с ретинопатией недоношенных. Вестник офтальмологии. 2003; 1: 20–2.
Katargina L.A., Slepova O.S., Skripec P.P., Dement'eva G.M. The humoral immune response to the S-antigen of the retina in premature infants with retinopathy of prematurity. Vestnik oftal'mologii, 2003; 1: 20–2 (in Russian).
10. Катаргина Л.А., Слепова О.С., Белова М.В., Андришин А.Е. Значение нарушений цитокинового статуса в патогенезе

поздних витреоретинальных осложнений ретинопатии недоношенных. Российская педиатрическая офтальмология. 2012; 2: 14–7.

11. Катаргина Л.А., Слепова О.С., Демченко Е.Н., Осипова Н.А. Роль системного дисбаланса цитокинов в патогенезе ретинопатии недоношенных. Российская педиатрическая офтальмология. 2015; 4: 16–20.
Katargina L.A., Slepova O.S., Demchenko E.N., Osipova N.A. The role of the cytokine misbalance in pathogenesis of late retinopathy of prematurity. Rossijskaja pediatričeskaja oftal'mologija. 2015; 4: 16–20 (in Russian).
12. Sood B.G., Madan A., Saha S., et al. Perinatal systemic inflammatory response syndrome and retinopathy of prematurity. Pediatrics. 2010; 67 (4): 394–400.
13. Silveira R.C., Filho J.B., Procianny R.S. Assessment of the contribution of cytokine plasma levels to detect retinopathy of prematurity in very low birth weight infants. Invest Ophthalmol Vis Sci. 2011; 52 (3): 1297–301.
14. Villegas-Becerril E., González-Fernández R., Perula-Torres L., Gallardo-Galera J.M. IGF-1, VEGF and TGF-β as predictive factors for the onset of retinopathy of prematurity (ROP). Arch Soc Esp Oftalmol. 2006; 81 (11): 641–6.
15. Hartnett M.E. Studies on the pathogenesis of avascular retina and neovascularization into the vitreous in peripheral severe retinopathy of prematurity (an American ophthalmological society thesis). Trans Am Ophthalmol. 2010; 108: 96–119.
16. Hellstrom A., Engstrom E., Hard A.-L., et al. Postnatal serum insulin-like growth factor I deficiency is associated with retinopathy of prematurity and other complications of premature birth. Pediatrics. 2003; 112: 1016–20.
17. Hellstrom A., Perruzzi C., Ju M., et al. Low IGF-I suppresses VEGF-survival signaling in retinal endothelial cells: direct correlation with clinical retinopathy of prematurity. Proc Natl Acad Sci USA. 2001; 98: 5804–8.
18. Kajdaniuk D., Marek B., Borgiel-Marek H., Kos-Kudla B. Transforming growth factor β1 (TGFβ1) in physiology and pathology. Endokrynol Pol. 2013; 64 (5): 384–96.
19. Blobel G.C., Schieman W.P., Lodish H.F. Role of transforming growth factor beta in human disease. N. Engl. J. Med. 2000; 342: 1350–8.
20. Kajdaniuk D., Marek B., Borgiel-Marek H., et al. Vascular endothelial growth factor (VEGF) — part 1: in physiology and pathophysiology. Endokrynol Pol. 2011; 62: 444–55.
21. Kajdaniuk D., Marek B., Foltyn W., et al. Vascular endothelial growth factor (VEGF) — part 2: in endocrinology and oncology. Endokrynol Pol. 2011; 62: 456–64.
22. Turkay C., Yonem O., Arici S., et al. Effect of angiotensin-converting enzyme inhibition on experimental hepatic fibrogenesis. Dig. Dis. Sci. 2008; 53: 789–93.
23. Xie W., Rimm D.L., Lin Y., et al. Loss of Smad signaling in human colorectal cancer is associated with advanced disease and poor prognosis. Cancer J. 2003; 9: 302–12.
24. Fink S.P., Mikkola D., Willson J.K., et al. TGF-β-induced nuclear localization of Smad2 and Smad3 in Smad4 null cancer cell line. Oncogene. 2003; 22: 1317–23.
25. Kim K.S., Park J.M., Kong T., et al. Retinal Angiogenesis Effects of TGF-β1 and Paracrine Factors Secreted from Human Placental Stem Cells in Response to a Pathological Environment. Cell Transplant. 2016; 25 (6): 1145–57.
26. Zorena K., Malinowska E., Raczynska D., et al. Serum concentrations of transforming growth factor-beta 1 in predicting the occurrence of diabetic retinopathy in juvenile patients with type 1 diabetes mellitus. J. Diabetes Res. 2013; Article ID 614908.

New aspects of immunopathogenesis of retinopathy of prematurity: the role of TGF- β 1 and IGF-II in pathological vascularization of the retina

L.A. Katargina, O.S. Slepova, E.N. Demchenko, N.A. Osipova

Moscow Helmholtz Research Institute of Eye Diseases, Moscow, Russia
natashamma@mail.ru

*Studying immunological aspects of pathogenesis of retinopathy of prematurity (ROP) helps develop new approaches to prevention, rational diagnosis and increase of the effectiveness of treatment of the disease. **Purpose:** to analyze the level of growth factors in blood serum of premature infants belonging to the group of ROP risk at the pre-clinical stage and find out how this level is related to further development and course of the disease. **Material and methods.** 85 prematurely born infants of the ROP risk group were examined. The average gestational age at birth was 27.7 ± 2.2 weeks, the average birth weight – 1086.1 ± 266.1 g. The examination included dynamic ophthalmoscopy and determination of the content of VEGF-A in blood serum (using a flow cytometer BD FACS Canto II) and TGF- β 1, IGF-I, IGF-II (by enzyme-linked immunosorbent assay (ELISA) using a c-test system Bender MedSystems, Austria). **Results.** During the first ophthalmoscopic examination, i.e. before the clinical manifestation of the disease, blood serum of children who later developed ROP that subsequently required laser coagulation of avascular retinal areas, was found to have relatively higher concentrations of VEGF-A (above 1300 pg/ml) and IGF-II (above 140 pg/ml) and lower IGF-I concentrations (below 24 pg/ml) and TGF- β 1 (below 8000 pg/ml) as compared with the groups of "safe" children. A dynamic study of VEGF-A content and, simultaneously, TGF- β 1 content showed uniform changes in the concentration of these growth factors at all observation times. **Conclusion.** It was shown for the first time that high IGF-II and low TGF- β 1 concentrations revealed before the clinical manifestation of the disease can be viewed as prognostically unfavorable as far as subsequent development of severe ROP is concerned. Uniform changes of TGF- β 1 and VEGF-A level in blood serum during ROP development may indicate to the synergistic participation of these growth factors in the pathological vasoproliferation. Further studies are required to determine the details of how this mechanism works.*

Keywords: retinopathy of prematurity, immunopathogenesis, TGF- β 1, IGF-I

doi: 10.21516/2072-0076-2017-10-1-20-25

Russian Ophthalmological Journal, 2017; 1: 20–5

Адрес для корреспонденции: 105062 Москва, ул. Садовая-Черногрязская, д. 14/19; ФГБУ «Московский НИИ глазных болезней им. Гельмгольца» Минздрава России
natashamma@mail.ru